

# MANEJO DE LA EPICONDILITIS CON TÉCNICA DE WOLFF

Guardiola Herráez C, González García J.A, Vallés Andreu M, Gómez Gil E, García Navarro J.  
Hospital Universitario Virgen de la Arrixaca (Murcia)

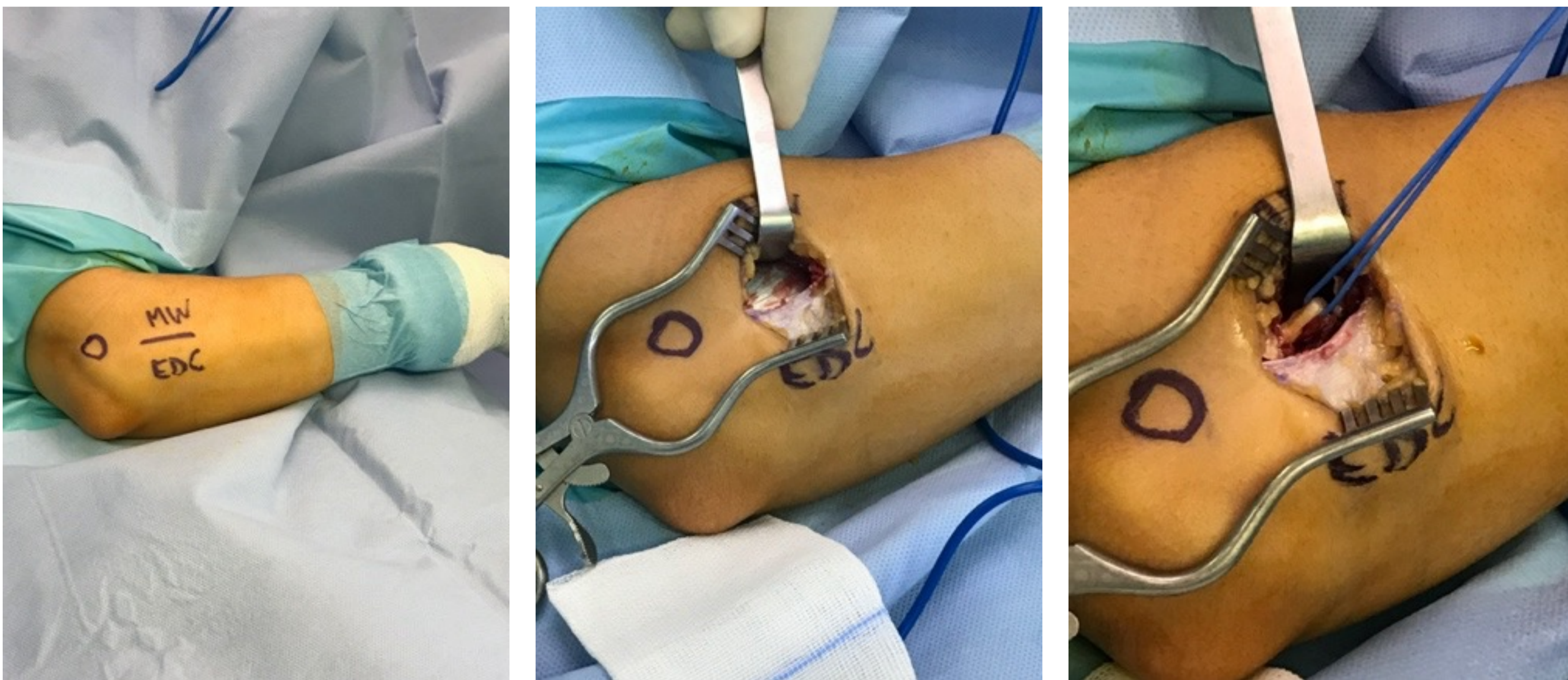
## Objetivo

El objetivo de esta comunicación es mostrar nuestra experiencia en el tratamiento quirúrgico de las epicondilitis con la técnica de Wolff.

## Material y métodos

Presentamos una serie de 5 pacientes con dolor lateral de codo y fracaso de tratamiento conservador tras rehabilitación e infiltraciones por lo que se optó por tratamiento quirúrgico mediante la técnica de Wolf. Optamos por esta técnica cuando tenemos dudas de la posible asociación de lesión del interóseo posterior.

Para ello colocamos al paciente en decúbito supino y en una mesa de mano. Posteriormente se realizó una incisión longitudinal comenzando unos 2 cm distal al epicóndilo lateral y tras definir bien las estructuras musculares se realizó aponeurotomía de m. supinador, extensor radial del carpo corto, extensor radial del carpo largo y extensor común de los dedos y una posterior neurolisis del nervio interóseo posterior.



## Resultados

Con 1 año de evolución los pacientes presentan una buena evolución con un MEPS de 100.

## Conclusiones

A pesar de que la epicondilitis es una patología de tratamiento esencialmente conservador, existen casos que requieren de un gesto quirúrgico. En nuestro centro hemos realizado diferentes técnicas quirúrgicas desde el Nirschl clásico hasta el tratamiento artroscópico con buenos resultados clínicos. En aquellos casos en los que sospechamos la asociación de la lesión del nervio interóseo posterior la técnica de Wolff es de elección ya que nos permite tratar las dos patologías con el mismo abordaje y sin mayor iatrogenia con buenos resultados clínicos.