

# ¿Infección crónica o reacción de hipersensibilidad?

## Aparición de colección periprotésica a nivel prevertebral tras implantación de artroplastia cervical. Reporte de 2 casos y revisión sistemática

Hospital Universitario Mútua Terrassa, Barcelona, España

Montenegro Rengifo, Juan Diego; Martínez-Peñas Vivancos, Judit; Escudero Cisneros, Berta; Bosch García, David; Nuñez Camarena, Jorge Hassan

### Introducción

El uso de la artroplastia cervical como alternativa a la artrodesis anterior cervical para el tratamiento de la enfermedad degenerativa discal cervical ha aumentado.

Según la literatura, se ha descrito una baja tasa de complicaciones, sin embargo, todavía son escasos los resultados de seguridad a largo plazo.

El objetivo del estudio se revisar los casos de colecciones prevertebrales periprotésicas como complicación tardía después de una cirugía de artroplastia cervical.

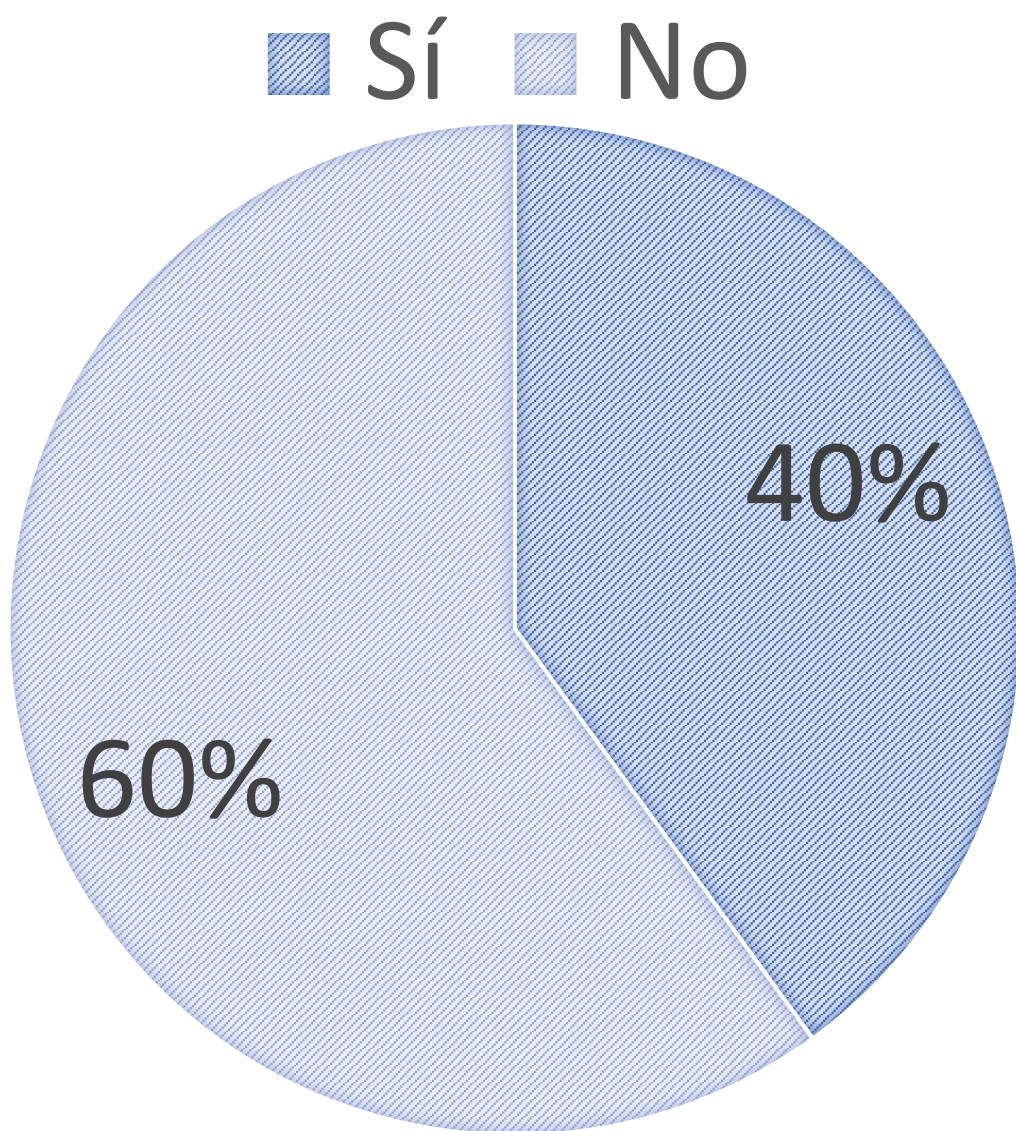
### Material y métodos

- Presentación de 2 casos de nuestro centro
- Revisión sistemática de la literatura de los pacientes que presentaron una colección prevertebral periprotésica después de una cirugía de artroplastia cervical.
- Se recolectaron datos demográficos, clínicas, radiológicas, analíticas y quirúrgicas

### Resultados

- Incidencia 3,06%
- Edad media 54,5 (11,4)
- 90% hombres / 10% mujeres
- Tiempos de aparición medio 46,6 meses (DE 2,5)
- En todos los casos se hizo el diagnóstico con Resonancia Magnética
- Ningún paciente presentó fiebre

### RETENCIÓN DE ARTROPLASTIA



Caso N°	Estudio	Incidencia	Edad	Sexo	Año de la Cirugía	Tipo de Cirugía	Niveles operados	Tiempo entre cirugía y colección (meses)
1	Nuestros	3.9	66	M	2015	Artroplastia	C4-C5	48
2	Casos		29	M	2019	Artroplastia	C4-C6	23
3	Harris y col.	2.76	63	M	2013	Artroplastia	C4-C5	57
4			68	M	2010	Híbrida	C4-C6 – C5-C6 (Art.)	85
5			51	M	2012	Artroplastia	C5-C7	60
6			48	M	2014	Artroplastia	C5-C7	25
7	Rosselló y col.	NM	55	M	NM	Artroplastia	C4-C6	24
8	Brophy y col.	NM	48	M	2013	Artroplastia	C5-C7	36
9	Xia MM y col.	NM	59	M	NM	Artroplastia	C6-C7	36
10	Faoury y col.	NM	57	F	NM	Artroplastia	C5-C7	72

N°: numero, NM: no mencionado, M: masculino, F: femenino, Art.: artroplastia.

- 100% de pacientes presentaron disfagia
- 50% de pacientes presentaron demasiado cervical
- 10% de pacientes presentaron parestesias
- 100% de pacientes presentaron analíticas sin alteraciones
- Cultivo positivo en 80% de los casos → todos positivos para Cutibacterium Acnés
- 100% de pacientes fueron tratados quirúrgicamente
- 90% de pacientes recibieron tratamientos antibióticos
- Seguimiento mediano 15,6 meses (rango 6-32))

### Conclusión

- Una colección prevertebral periprotésica es una complicación tardía de una artroplastia cervical poco frecuente
- Síntoma más frecuente: disfagia
- No todos los cultivos son positivos, pero todos los positivos lo son para Cutibacterium Acnés
- Todos fueron tratados quirúrgicamente, aun así, no hay consenso de tratamiento quirúrgico ni antibiótico