Hospital Universitario
Puerta de Hierro
Majadahonda

SaludMadrid

TÉCNICA DE MASQUELET PARA EL TRATAMIENTO DE UNA INFECCIÓN A CAUSA DE UNA FRACTURA ABIERTA DE MESETA TIBIAL. SEGUIMIENTO A 2 AÑOS.

SERGIO SÁNCHEZ BELMONTE; GONZALO GUTIERREZ BAIGET; JAVIER JIMÉNEZ MARTÍN; SANTIAGO PERERA FERNÁNDEZ DE PEDRO; ANGEL NOVEZ TALLON

Objetivos

El tratamiento de las infecciones a causa de fracturas abiertas puede ser altamente demandante, y generalmente se asocia a múltiples complicaciones, bajas tasas de consolidación y pobres resultados funcionales.
La técnica de Masquelet se propone una alternativa de tratamiento eficaz en este tipo de patología.

Material y métodos

Se presenta el caso de un paciente que acude al Servicio de Urgencias con una fractura abierta de meseta tibial Schatzker VI Gustilo IIIB tras haber sido atrapado por la parte trasera de un camión de la basura. Se intervino de forma urgente mediante la colocación de un fijador externo, lavado y desbridamiento de la herida. Durante el ingreso el paciente presentó una infección en el foco de fractura en la que se aisló un Enterococo Faecium. Tras numerosas cirugías de lavado y desbridamiento, debido al mal control de la infección y al gran defecto óseo en la zona metafisaria, se optó por la técnica de Masquelet. En un primer tiempo, se realizó una síntesis a mínimos para estructurar los fragmentos óseos sanos, dejando un espaciador de cemento con antibiótico. Tras 4 semanas de mejoría paulatina de la infección, se decidió realizar el 2º tiempo de la intervención que consistió en la retirada del espaciador de cemento, y relleno de la zona de defecto con injerto autólogo de cresta ilíaca y de medular ósea obtenida del fémur contralateral mediante el sistema RIA. La síntesis se realizó con una placa lateral de ángulo variable. Además, para el defecto de partes blandas fue necesaria la cobertura con un injerto de dorsal ancho.

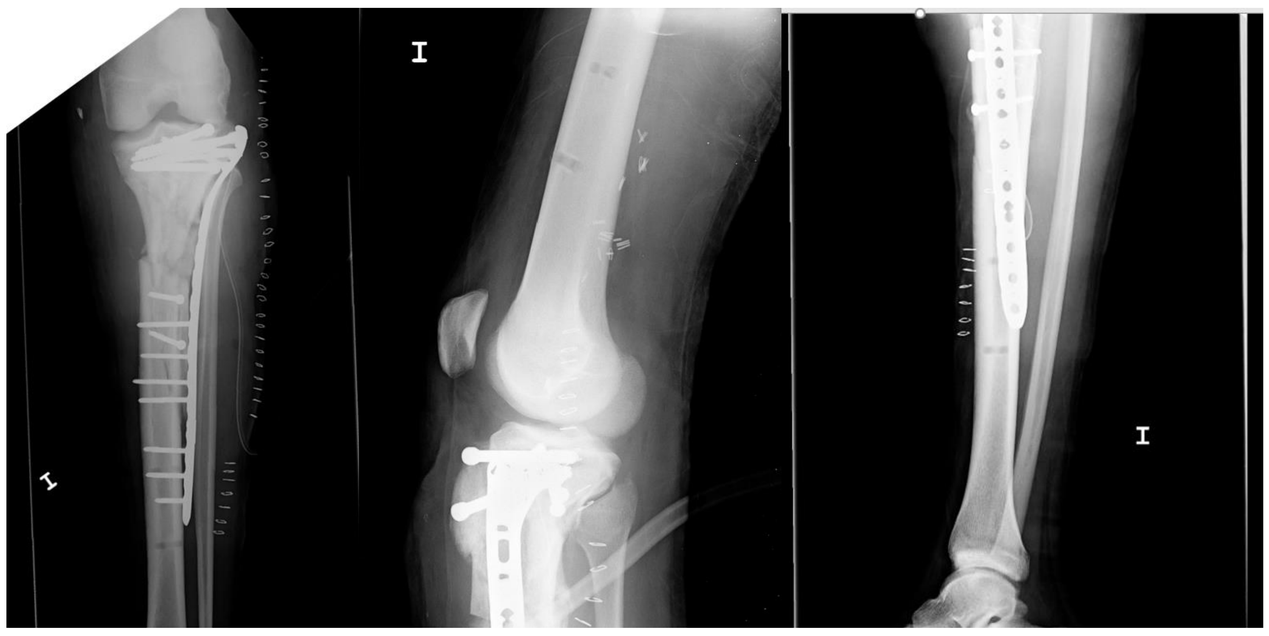

Resultados

El paciente presentó una evolución favorable, con una consolidación completa de la fractura. A los 2 años de la intervención, el paciente deambula sin ayudas técnicas y presenta un balance articular de 0-120º.

Conclusión

La técnica de Masquelet es una opción viable y que puede brindar resultados satisfactorios en términos de tasas de consolidación y erradicación del proceso infeccioso en pacientes con patología óseas complejas. Es importante cumplir el protocolo de la manera más estricta posible, puesto que al tratarse de pacientes de alta complejidad, los fracasos suelen ser devastadores.

6º CONGRESO SECOT
SOCIEDAD ESPAÑOLA DE CIRUGÍA ORTOPÉDICA Y TRAUMATOLOGÍA