

FASCITIS NECROTIZANTE EN EDAD PEDIÁTRICA. EXPERIENCIA CLÍNICA EN UN HOSPITAL TERCIARIO EN LOS ÚLTIMOS 10 AÑOS

Cristina Lloret Peiró, Denisse G Loya de La Cerda, Diego Soza Leiva, Carla Carbonell Rosell, Daniel Pacha Vicente
Hospital Universitari Vall d'Hebron (Barcelona)

La fascitis necrotizante es una infección necrotizante de partes blandas que implica un potencial riesgo vital.

Presenta diferencias con respecto a la población: presentación, menor incidencia y morbimortalidad asociadas. Esto puede **dificultar y retrasar el diagnóstico**.

OBJETIVO: describir características demográficas y evaluar manejo diagnóstico y terapéutico de la FN en nuestra población.

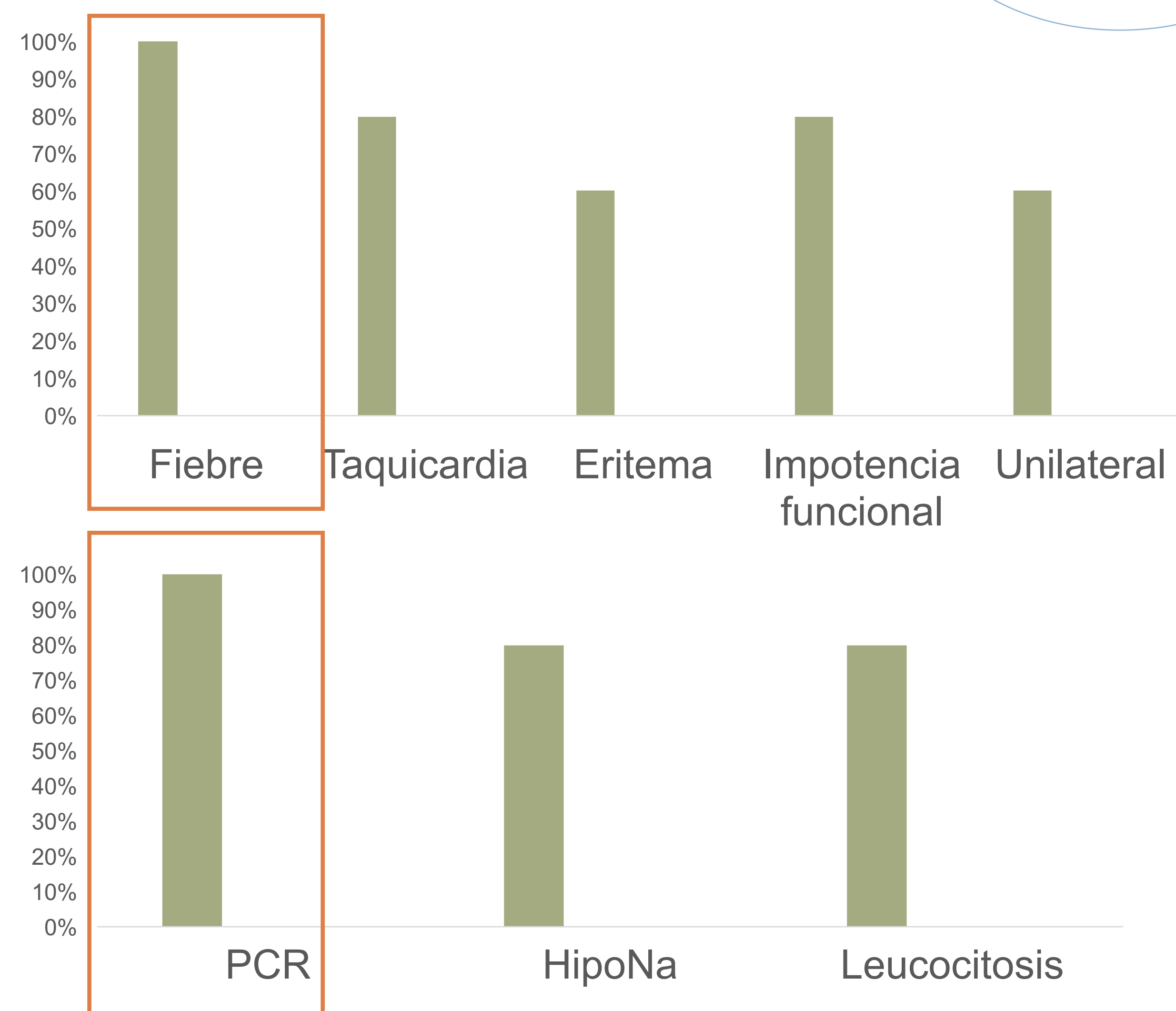
MATERIAL Y MÉTODOS: análisis descriptivo retrospectivo

2013

2013

< 16 años
Diagnóstico clínico de FN

RESULTADOS



5 pacientes

- 5,4 años de media
- Seguimiento mínimo 6m

< 24h desde admisión
Media: 5,8 IQ

Amplio espectro
+ **clindamicina**

Estancia media: 41.4 días
No mortalidad

Monomicrobiana (80%) – puerta de entrada conocida

S. Pyogenes (3); *S. Aureus* (1)

CONCLUSIONES: la FN en edad pediátrica se presenta en pacientes generalmente sanos y con una clínica más sutil. El aumento de las infecciones invasivas por *S. pyogenes* podría provocar un aumento en la incidencia. El diagnóstico y tratamiento precoz es uno de los factores pronósticos más importantes.