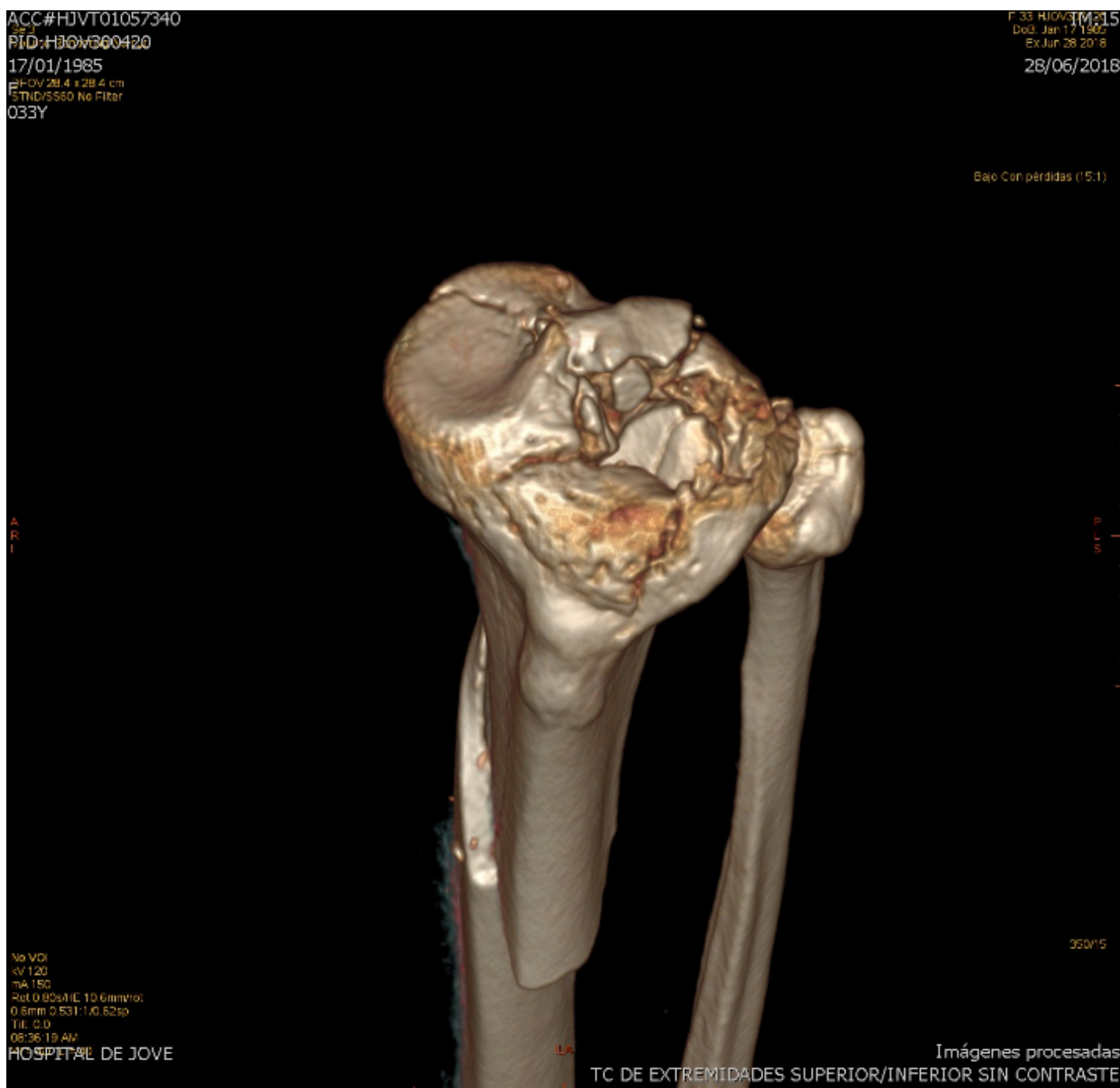
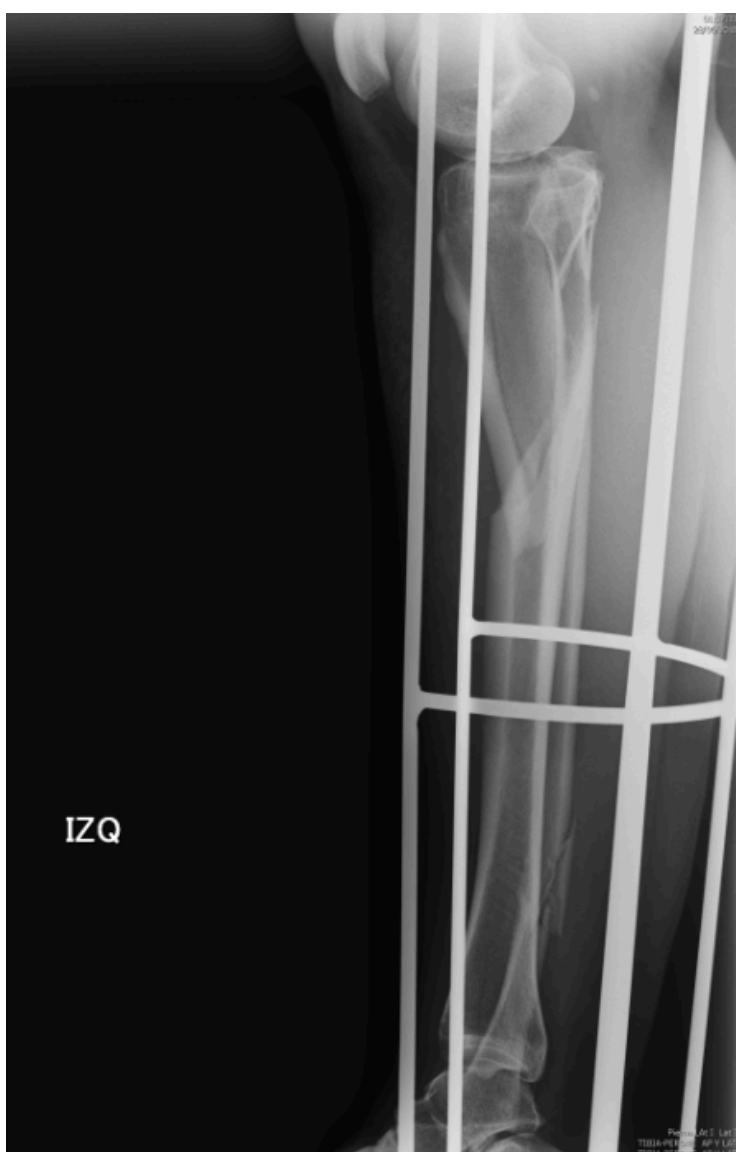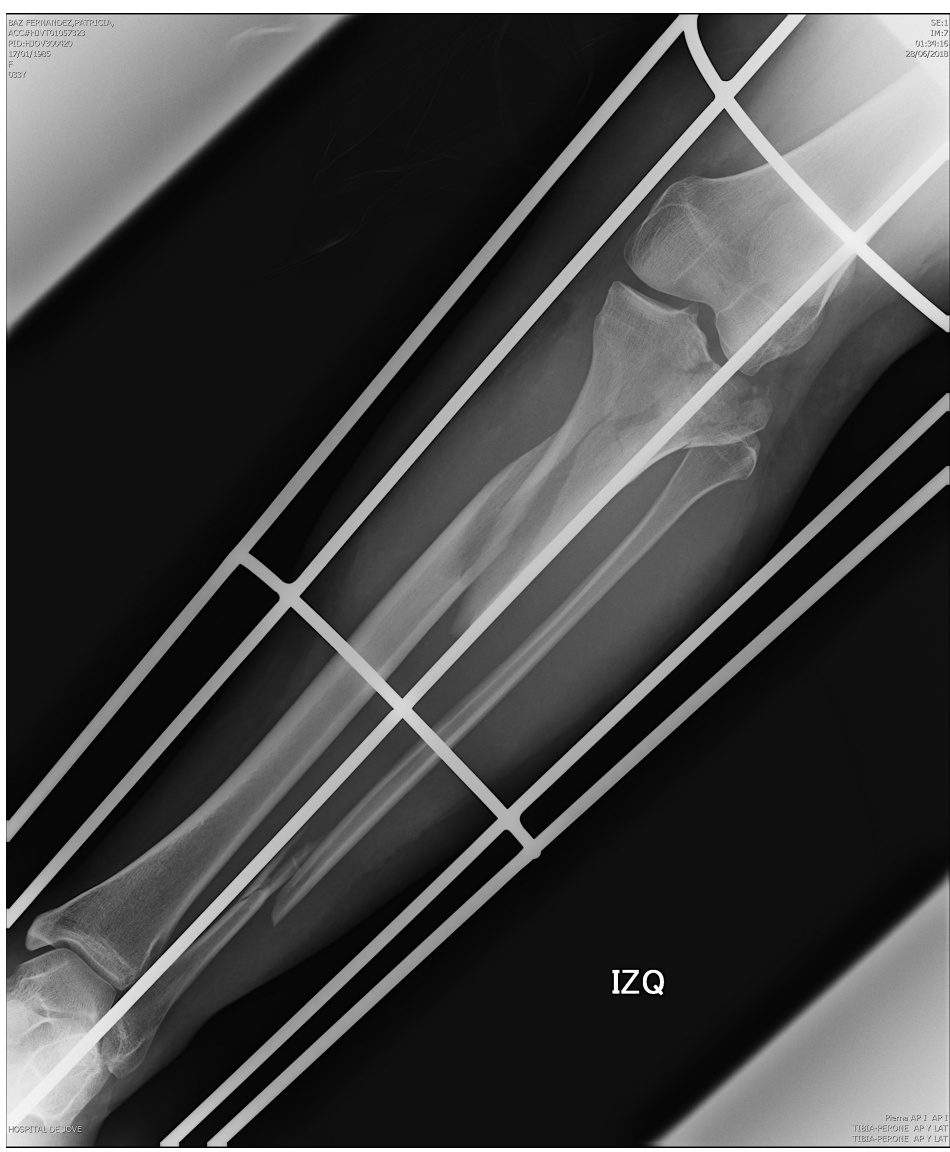
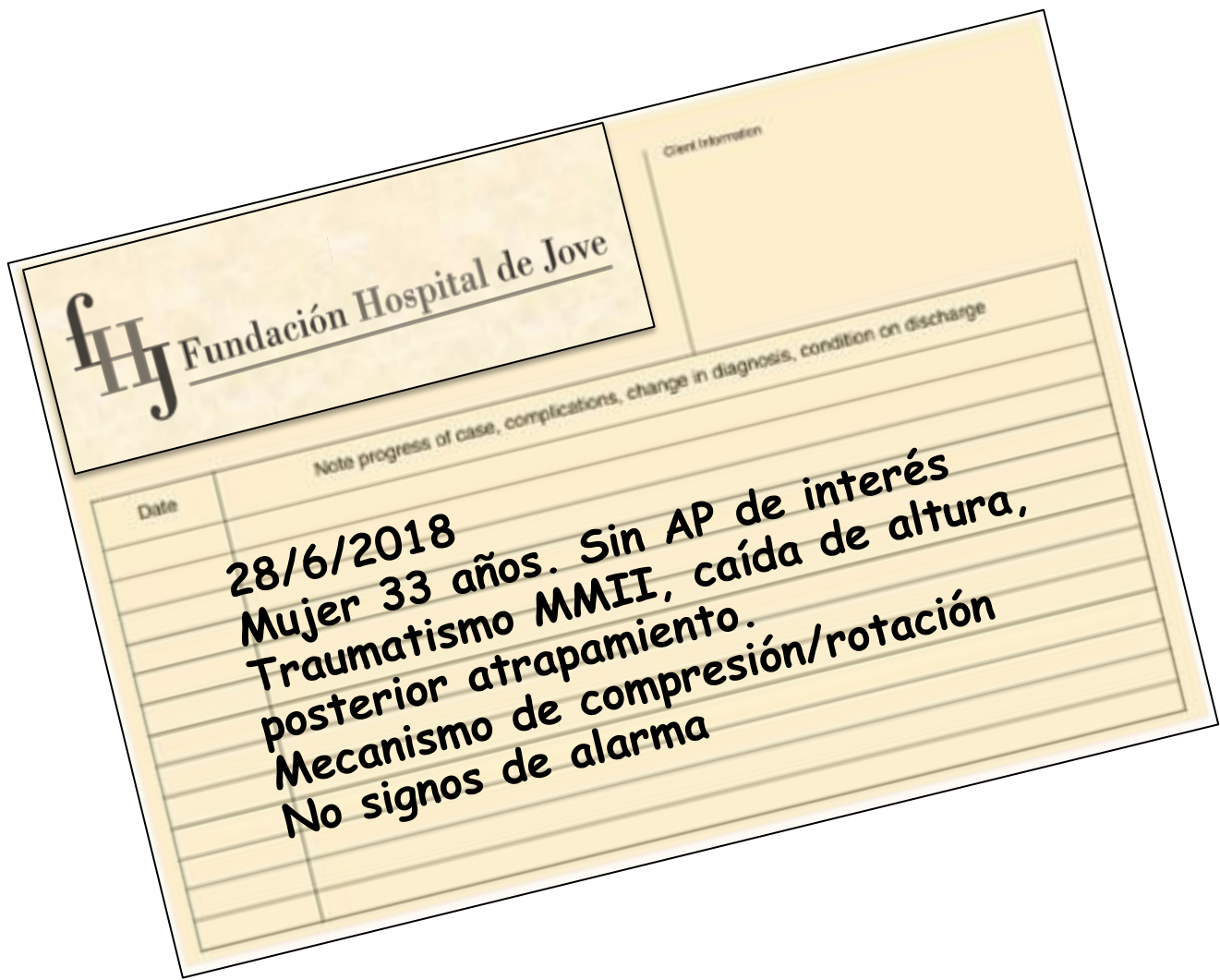


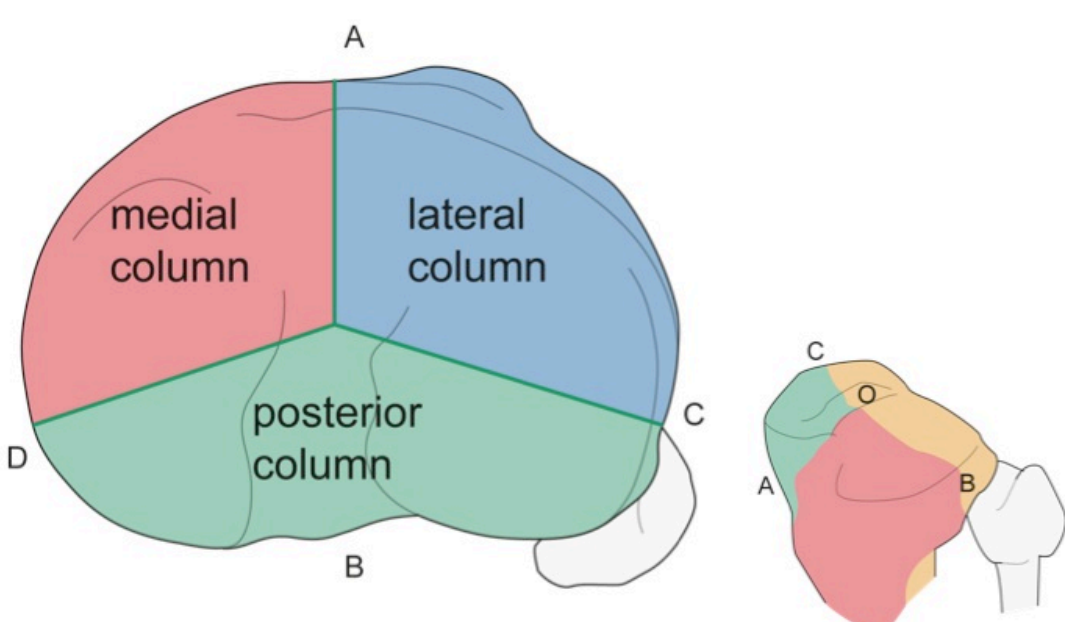
FRACTURAS BICONDILEAS TIBIA PROXIMAL CON AFECTACIÓN POSTERIOR

Muñoz González, J.Fernando; Fernández Manzano, Eugenia; Velasco Villa, Diego\*; Álvarez Álvarez, Sergio; Barrio Bernardo-Rua, Jaime.  
Fundación Hospital de Jove  
\* Hospital Valle del Nalón



CONCEPTO 3 COLUMNAS

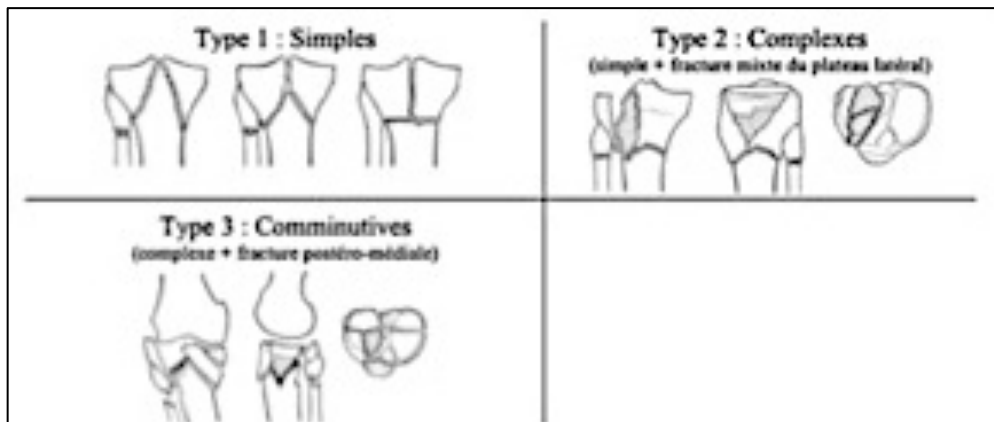
Three-Column Fixation for Complex Tibial Plateau Fractures  
Cong-Feng Luo, MD, PhD, Hui Sun, MD, Bo Zhang, MD, and Bing-Fang Zeng, MD



HUNDIMIENTO ARTICULAR+AFECTACION CORTICAL

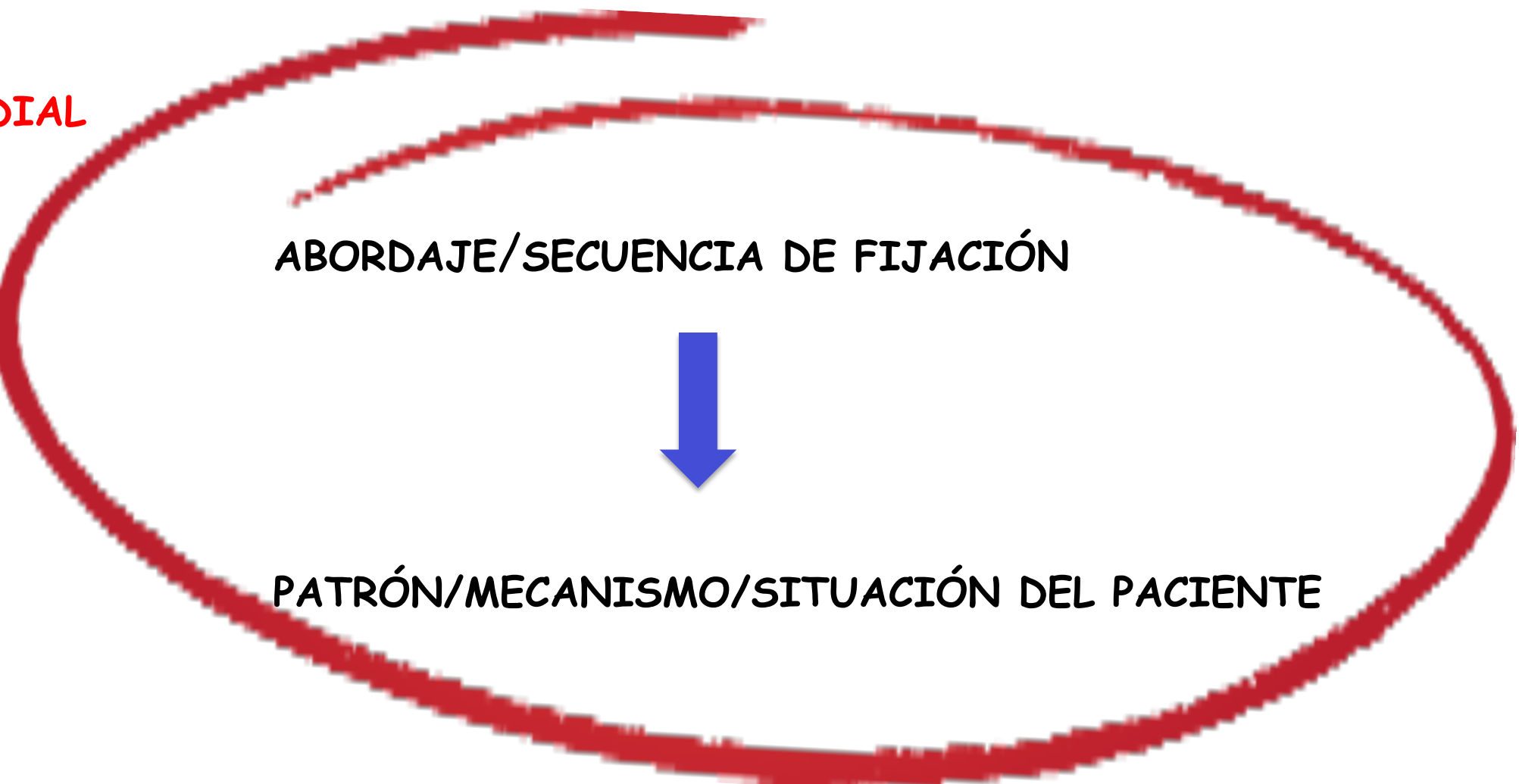FRACTURA 3 COLUMNAS

BICONDILEA+FRAGMENTO POSTEROLATERAL/MEDIAL

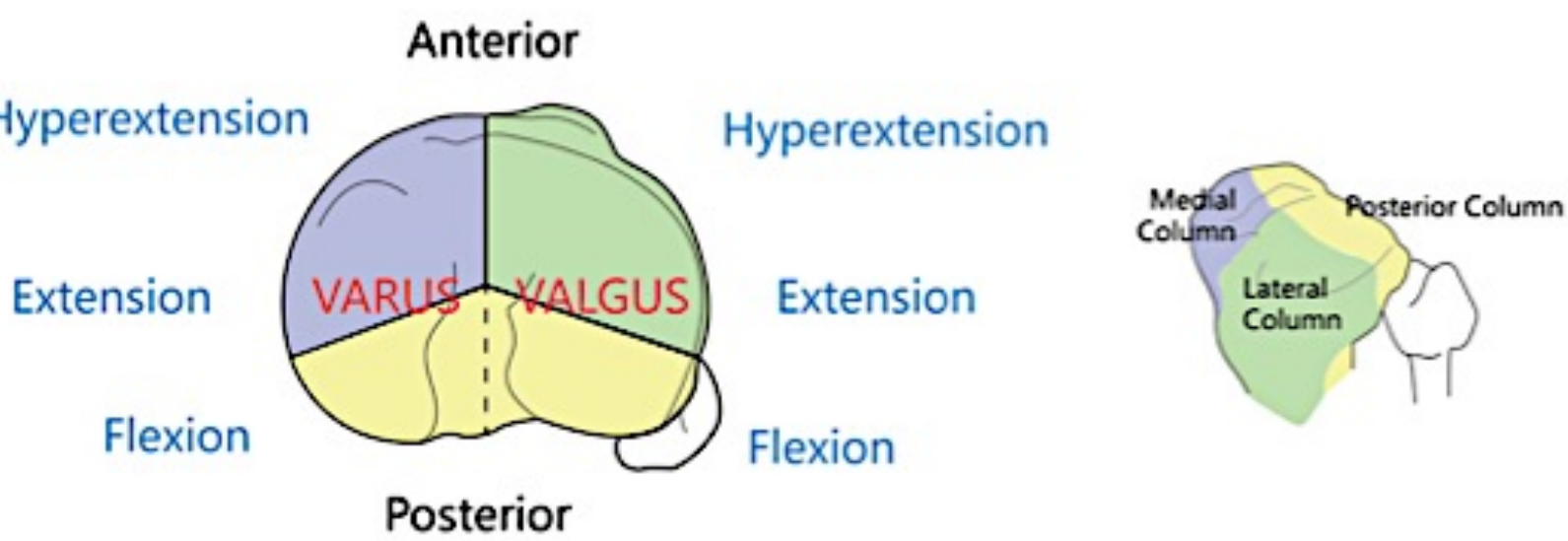


Fracturas bicondileas. Clasificación Duparc

CONMINUCIÓN ARTICULAR MULTIPLANAR  
TRAUMATISMOS ALTA ENERGÍA  
LESIONES ASOCIADAS



MECANISMOS TRAUMÁTICOS



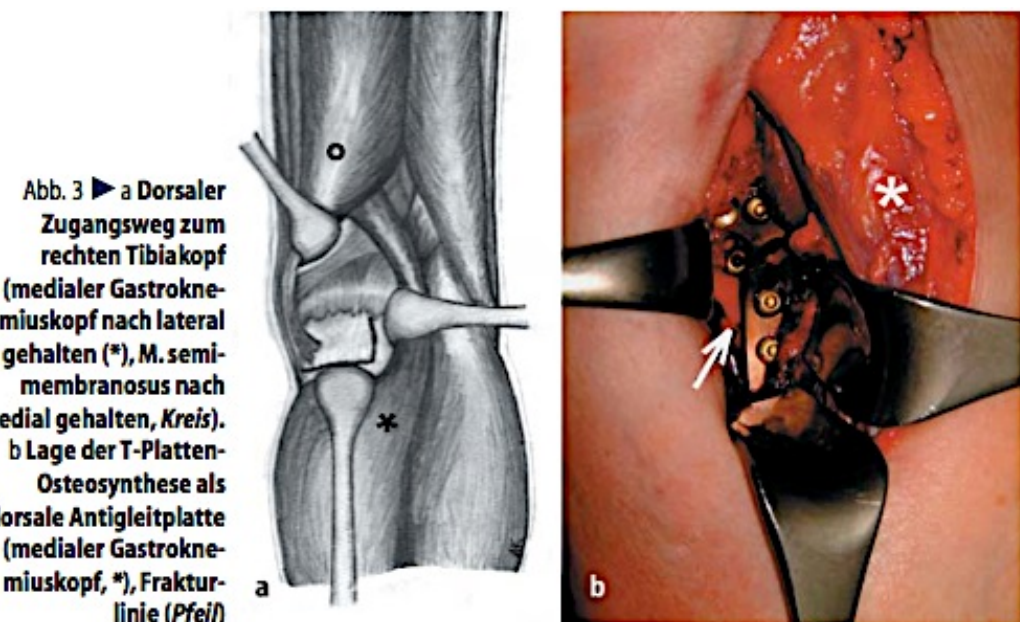
PATRÓN DE FRACTURA+LESIONES ASOCIADAS



REDUCCIÓN ANATÓMICA  
EJE MECÁNICO  
MOVILIZACIÓN PRECOZ

REDUCCION ABIERTA+FIJACION INTERNA

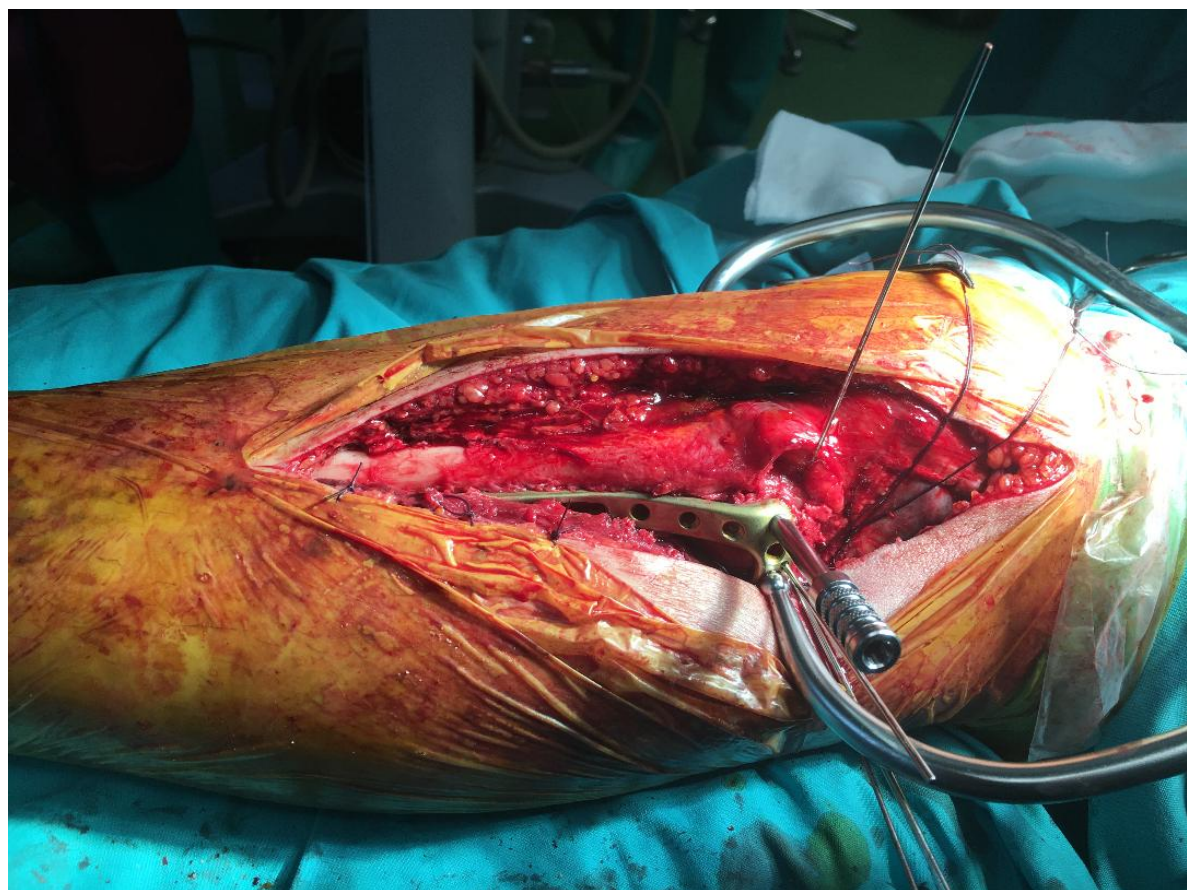
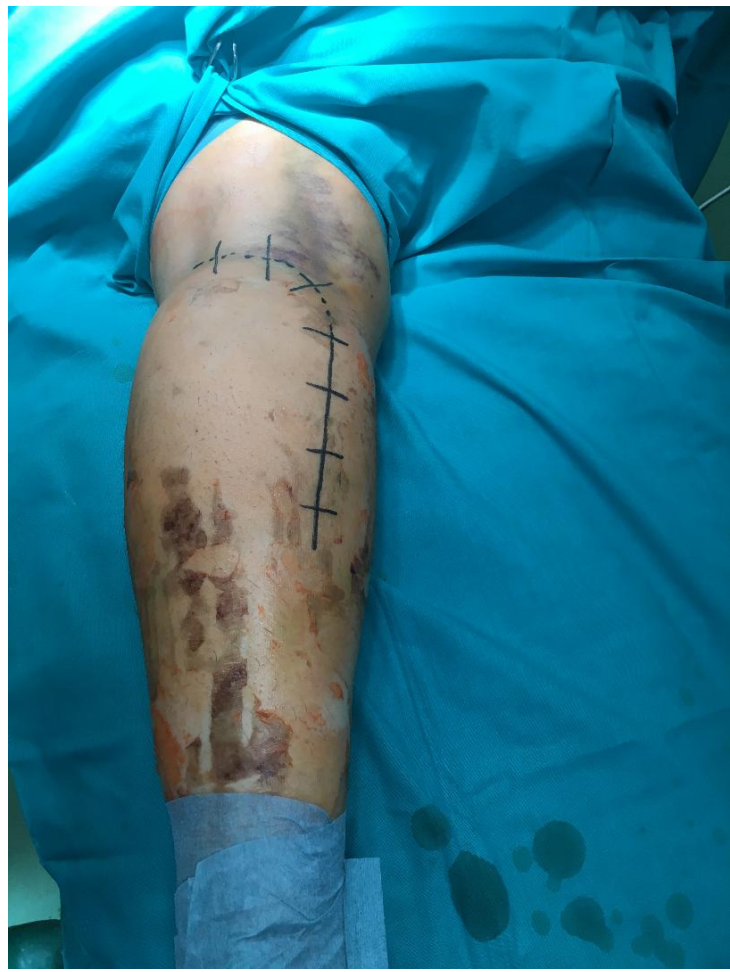M. Gallia - P. Lobenhoffer  
Klinik für Unfall- und Wiederherstellungschirurgie, Henriettenstiftung Hannover  
**Der direkte dorsale Zugangsweg zur Versorgung posteromedialer Luxationsfrakturen des Tibiakopfes**



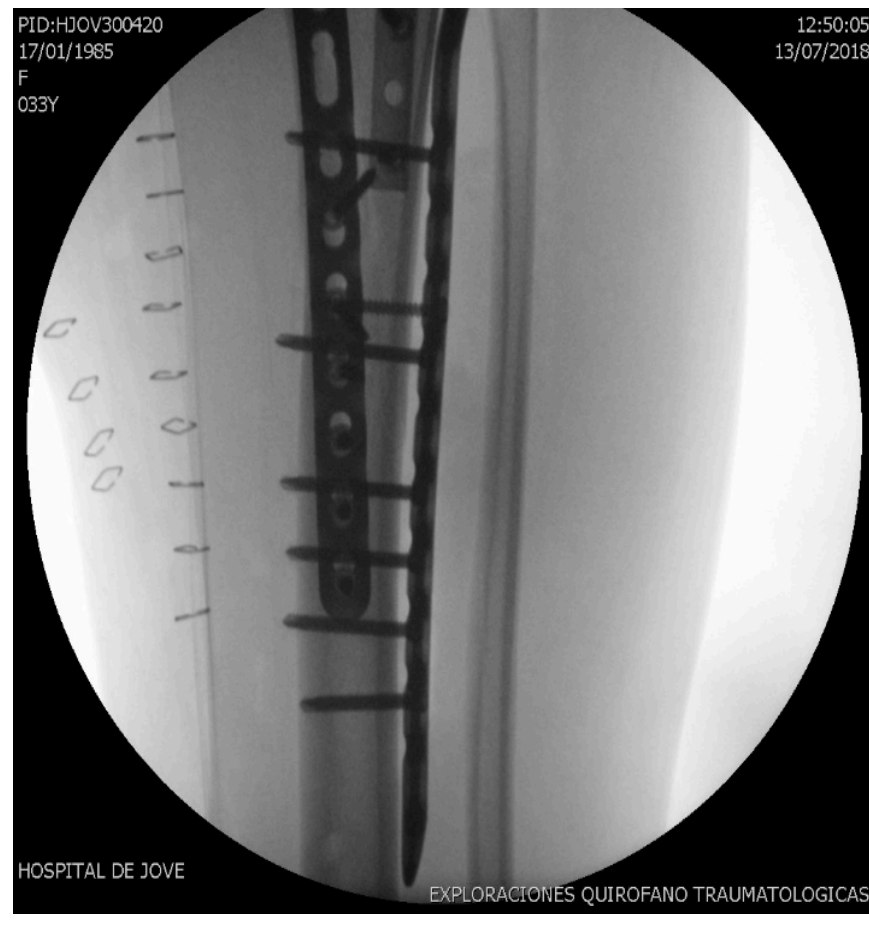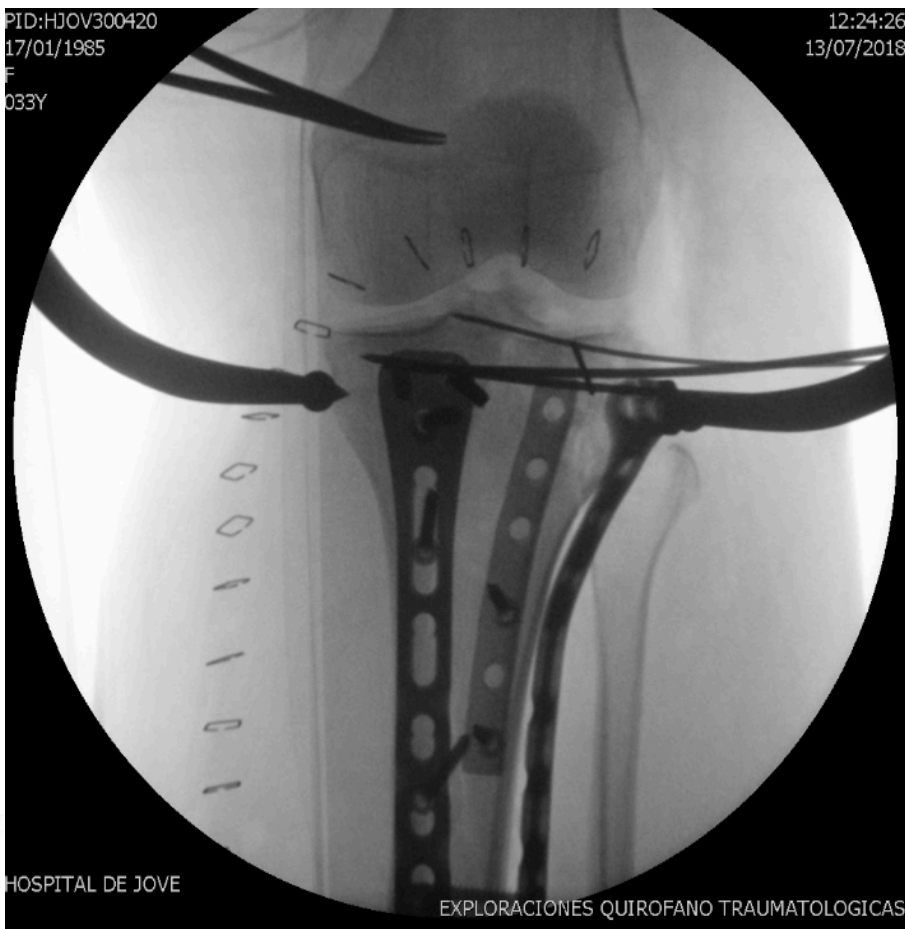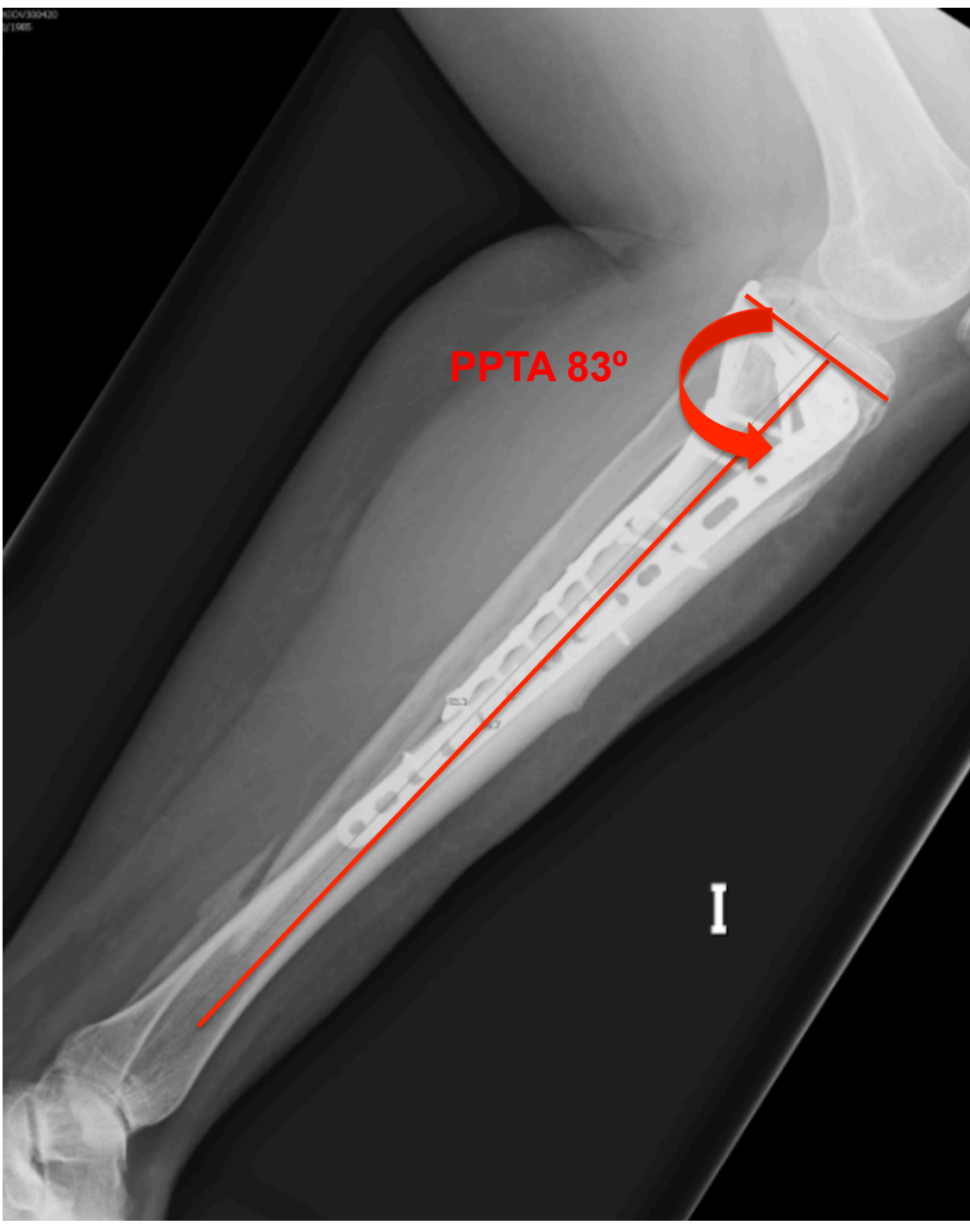
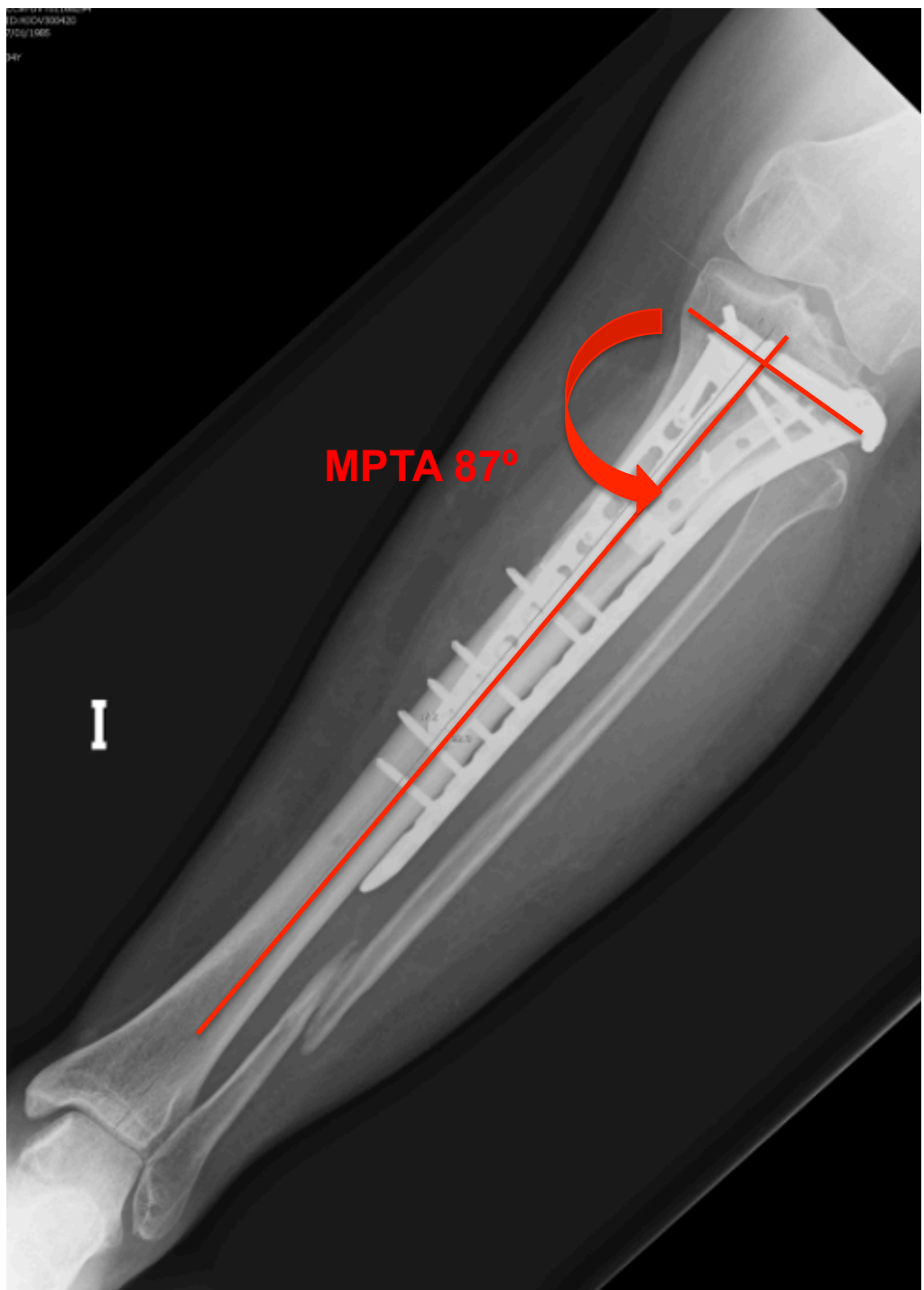
Der Unfallchirurg 3-2003

A combined posterior reversed L-shaped and anterolateral approach for two column tibial plateau fractures in Caucasians: A technical note  
H. Hoekstra<sup>a,b,\*</sup>, W. Rosseels<sup>c</sup>, C.-F. Luo<sup>d</sup>, S. Nijis<sup>a,b</sup>  
<sup>a</sup>University Hospitals Leuven, Department of Trauma Surgery, B-3000 Leuven, Belgium  
<sup>b</sup>KU Leuven - University of Leuven, Department of Development and Regeneration, B-3000 Leuven, Belgium  
<sup>c</sup>KU Leuven - University of Leuven, Faculty of Medicine, B-3000 Leuven, Belgium  
<sup>d</sup>Shanghai Sixth People's Hospital, Shanghai Jiaotong University, Department of Orthopedic Surgery, 200233 Shanghai, China

ABORDAJE POSTEROMEDIAL



Abordaje anterolateral



### RESUMEN /CONCLUSIONES

- ✓ Fracturas muy complejas
- ✓ Columnas- aplicación en la estabilización quirúrgica
- ✓ Interpretación combinada de 3D+mecanismo lesional
- ✓ Abordajes- táctica y secuencia de fijación
- ✓ Fracturas bicondileas: posteromedial+anterolateral combinado