

# Gonartrosis Rápidamente Progresiva - ¡Una Entidad Clínica Poco Conocida!



Joana Rodrigues, João Cruz, Tiago Canas, Renato Soares, António Rebelo  
Hospital do Divino Espírito Santo de Ponta Delgada, Açores, Portugal

## OBJETIVOS

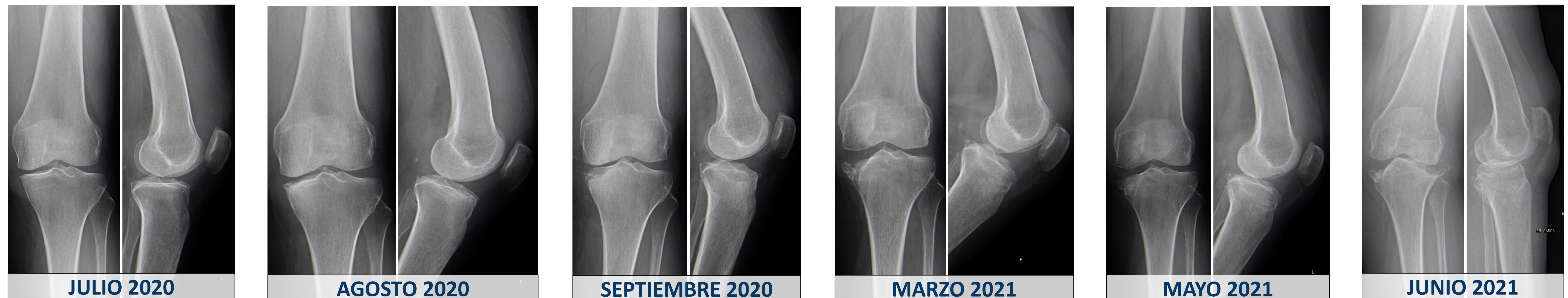
**Artrosis Rápidamente Progresiva:** entidad clínica poco frecuente (+ cadera y hombro).

**Gonartrosis rápidamente progresiva:** empeoramiento radiográfico < 4 años según la clasificación de Kellgren y Lawrance (de grado 0-1 a grado 3-4), y a menudo se produce en < 1 año.

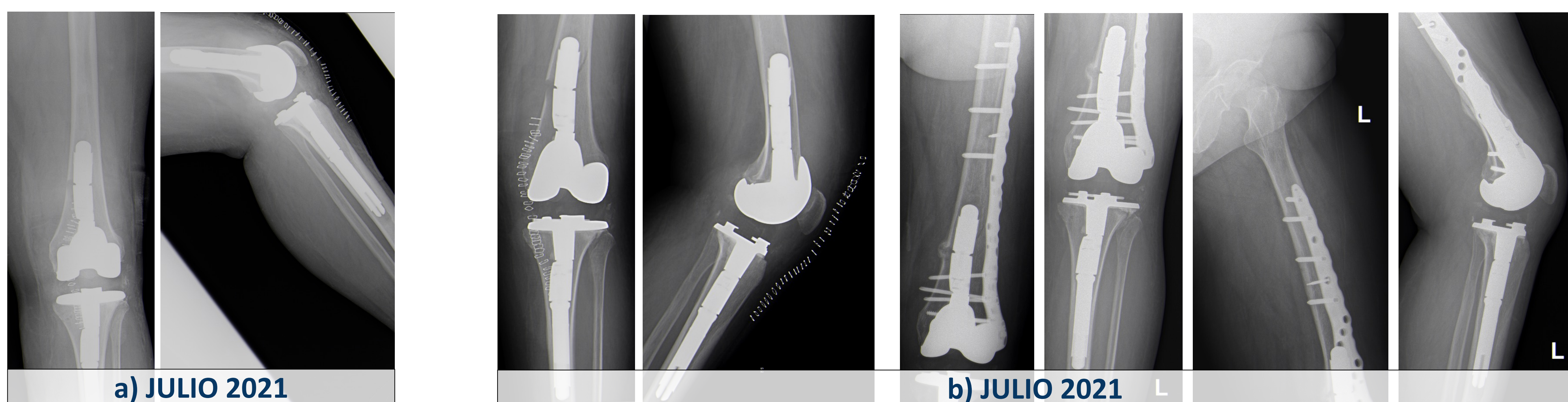
Este trabajo pretende alertar sobre la existencia de esta patología y la importancia de un diagnóstico precoz.

## MATERIAL Y METODOLOGÍA

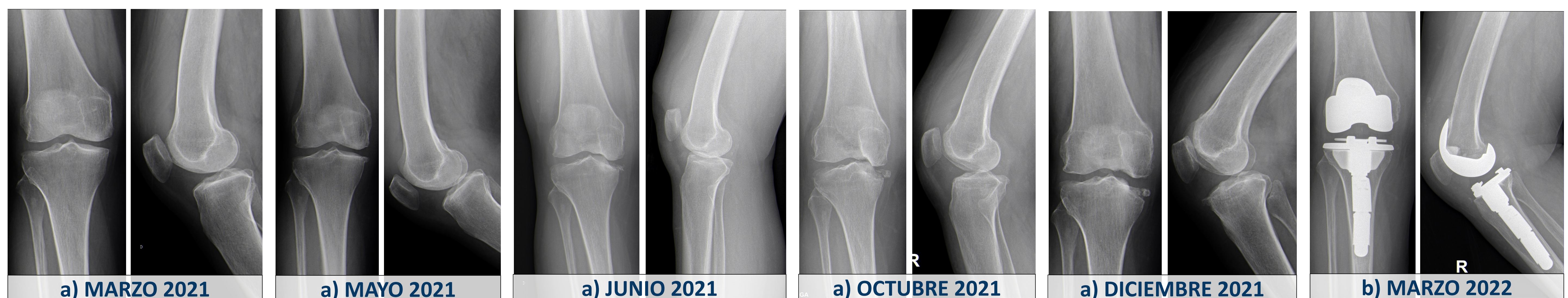
**Caso Clínico:** ♀ 59A, autónoma, sana, con quejas de gonalgia bilateral (+ izquierda) con 2 meses de evolución.  
Remitida al Servicio de Urgencias en múltiples ocasiones por empeoramiento sintomático.



**Figura 1:** Evolución de las radiografías de la rodilla izquierda.



**Figura 2: a)** Radiografías postoperatorio - Artroplastia total de rodilla de revisión con vástago en el fémur y la tibia con polietileno constrictivo. **b)** Radiografías que muestran fractura periprotésica (2 días después del alta, debido a un traumatismo de baja energía) y respectiva reintervención quirúrgica.



**Figura 3: a)** Evolución de las radiografías de la rodilla derecha. **b)** Radiografías postoperatorio – Artroplastia total de rodilla con vástago tibial con polietileno posteroestabilizado.

## RESULTADOS

La paciente fue reevaluada a las 6 semanas, 3 y 6 meses del postoperatorio y se encontraba asintomática y caminando sin apoyo, manteniendo el seguimiento anual.

## CONCLUSIONES

La Gonartrosis Rápidamente Progresiva, aunque rara, es muy limitante y su diagnóstico tardío puede aumentar la dificultad y los desafíos quirúrgicos, aumentando el riesgo de complicaciones.

Es imprescindible conocer la enfermedad así como identificar lo cuanto antes los pacientes con riesgo de desarrollarla.

- Driban J. B., Harkey M. S., Barbe M. F., Ward R. J., MacKay J. W., Davis J. E., Lu B., Prince L. L., Eaton C. B., Lo G. H., McAlindon T. E. (2020). Risk factors and the natural history of accelerated knee osteoarthritis: a narrative review. BMC Musculoskeletal Disorders. DOI: 10.1186/s12891-020-03367-2
- Flemming D. J., Gustas-French C. N. (2017). Rapidly Progressive Osteoarthritis: a Review of the Clinical and Radiologic Presentation. Current Rheumatology Reports. DOI: 10.1007/s11926-017-0665-5
- Doherty M., Abhishek A. (2022). Clinical manifestations and diagnosis of osteoarthritis.UpToDate.



SOCIEDAD ESPAÑOLA DE CIRUGÍA ORTOPÉDICA Y TRAUMATOLOGÍA

27, 28 y 29 de septiembre 2023