

Tropezar varias veces con la misma piedra: Complicaciones de la artrodesis de tobillo. A propósito de un caso.

Silvia Moreno Rodríguez; Marina García Cantarero; Jaime de la Esperanza Rubio; Carlos Ortega Sánchez

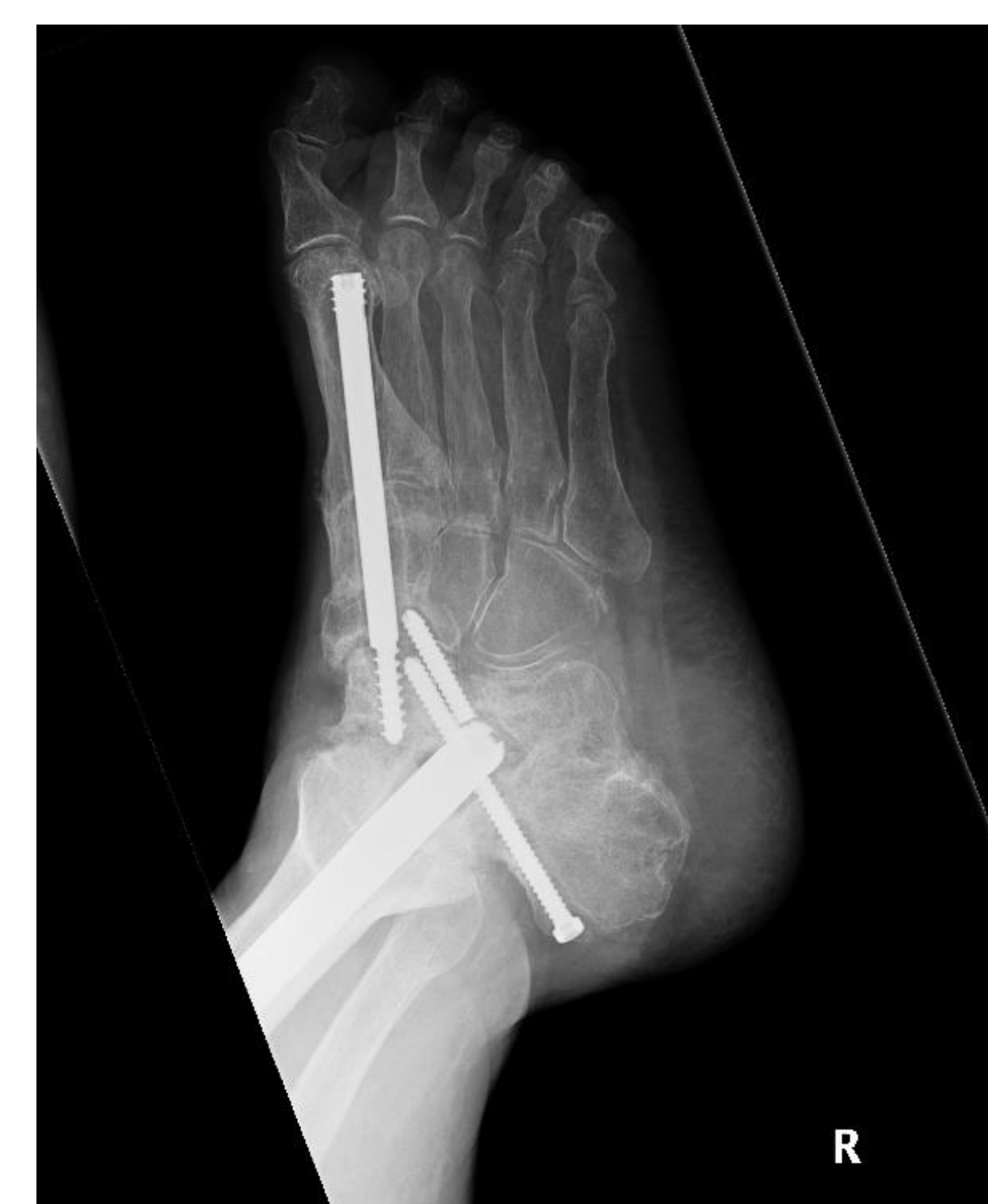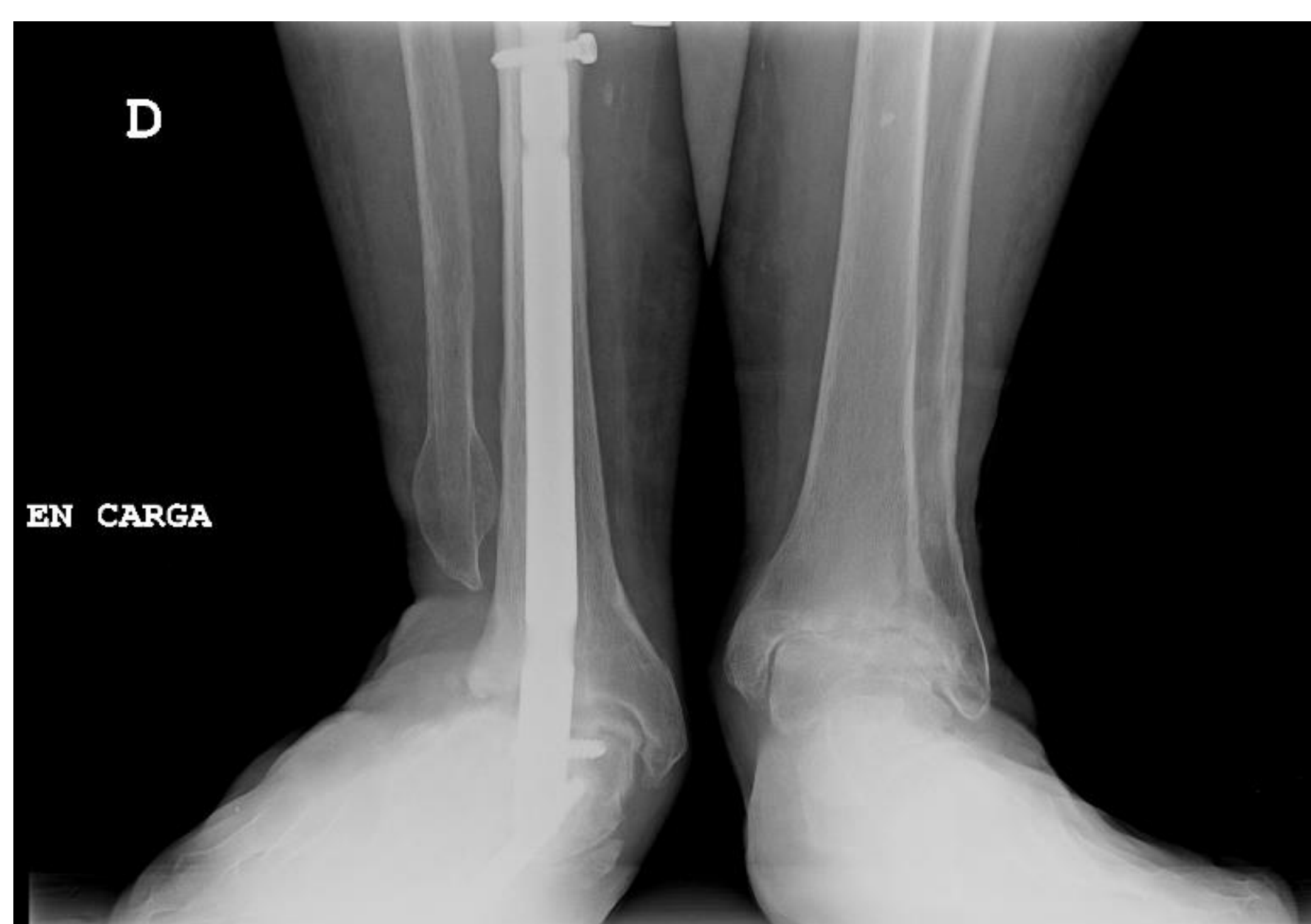
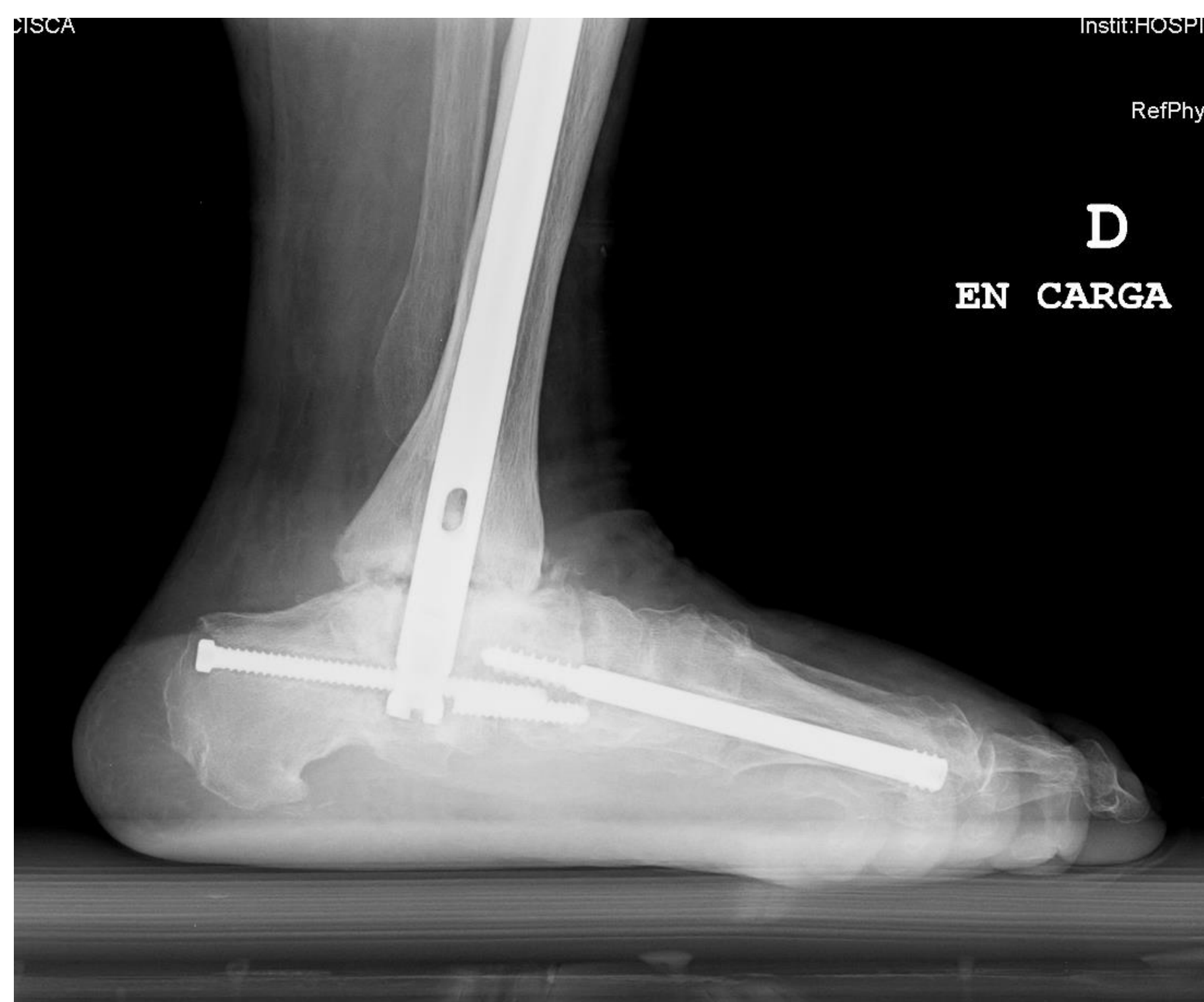Introducción

La artrodesis es considerada el gold standard en el tratamiento de los estadios finales de la artrosis de tobillo. Sin embargo, su uso no se limita a dicha patología: enfermedades reumáticas, neurológicas, deformidades del pie y tobillo, etcétera.

La pseudoartrosis es una de las complicaciones más frecuentes de la artrodesis, con ratios de hasta el 40%, suponiendo un aumento de la morbilidad y costes, al requerir frecuentemente segundas intervenciones.

Los principales factores de riesgo que se han correlacionado con la aparición de pseudoartrosis son el tabaco y el sexo masculino, así como malalineamiento postquirúrgico o los antecedentes de infección local.

El objetivo de este póster es, a propósito de un caso, analizar las complicaciones y morbilidades derivadas del fallo en la artrodesis, así como mostrar una posible solución ante la presencia de pseudoartrosis.



Material y métodos

Mujer de 74 años intervenida en 2018 de pie plano valgo severo mediante artrodesis subastragalina y de la columna medial, así como alargamiento del Aquiles.

Es sometida hasta en tres ocasiones a una nueva artrodesis de tobillo, debido al fracaso de consolidación y aflojamiento del material de osteosíntesis.

Acude a nuestras consultas tres años y medio tras la primera cirugía, presentando valgo severo rígido de tobillo con apoyo medializado doloroso, impidiendo prácticamente la deambulación. En las pruebas de imagen se revelan signos de pseudoartrosis de la articulación tibioastragalina y aflojamiento aséptico del clavo.

Se decide reintervenir, realizándose en un primer tiempo extracción del material previo; y posteriormente nueva reartrodesis mediante clavo retrógrado junto con injerto estructural, corrigiendo el valgo del tobillo hasta conseguir apoyo plantígrado.

Resultados

Cinco meses tras la cirugía la paciente deambula únicamente con ayuda de bastón, el dolor ha mejorado considerablemente y en las radiografías se observa la consolidación franca de la articulación.

Conclusión

La artrodesis sigue siendo una técnica de referencia en el tratamiento de patologías de pie y tobillo.

A pesar de las ventajas que presenta, es importante detectar factores de riesgo y comorbilidades que puede provocar la aparición de complicaciones, como la pseudoartrosis, reduciendo así la morbilidad y riesgo de segundas cirugías.

