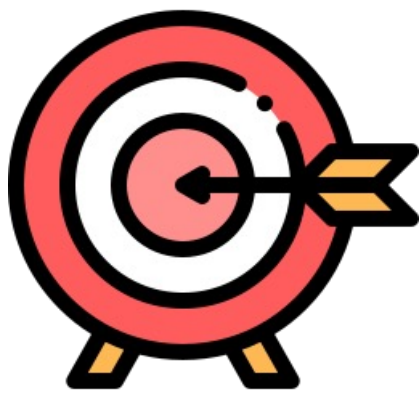


Hidrocistoma Apocrino Digital. A propósito de un caso

Marcos Aguilar, S; Del Olmo Galeano, A; Peix Losa, C; Barbero Ortega, R; Cárdenas Salas JJ
Hospital Universitario de la Princesa, Madrid



El **hidrocistoma apocrino** (HA) es una neoplasia **benigna** relativamente frecuente con diferenciación apocrina que suele presentarse como una lesión **quística solitaria** localizada en la cara. Su **localización** a nivel **digital** es **excepcional**, habiéndose sugerido recientemente la posibilidad de que un HA localizado digitalmente represente la punta del iceberg de un **carcinoma papilar digital** (CPD), una neoplasia maligna rara de las glándulas sudoríparas con potencial metastásico.



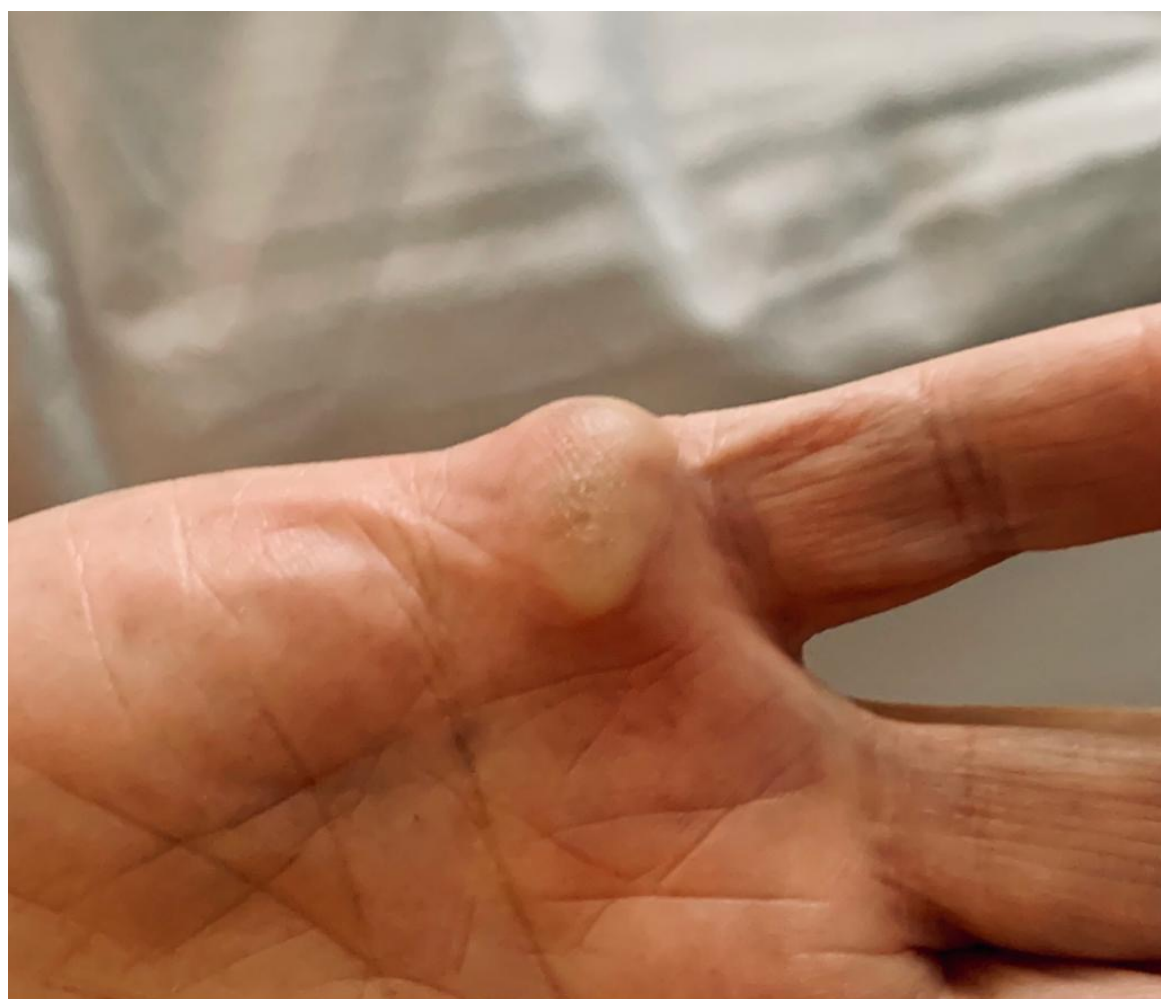
Presentamos el **manejo** y **tratamiento** de un paciente con un **HA digital**

MATERIAL Y METODOLOGÍA

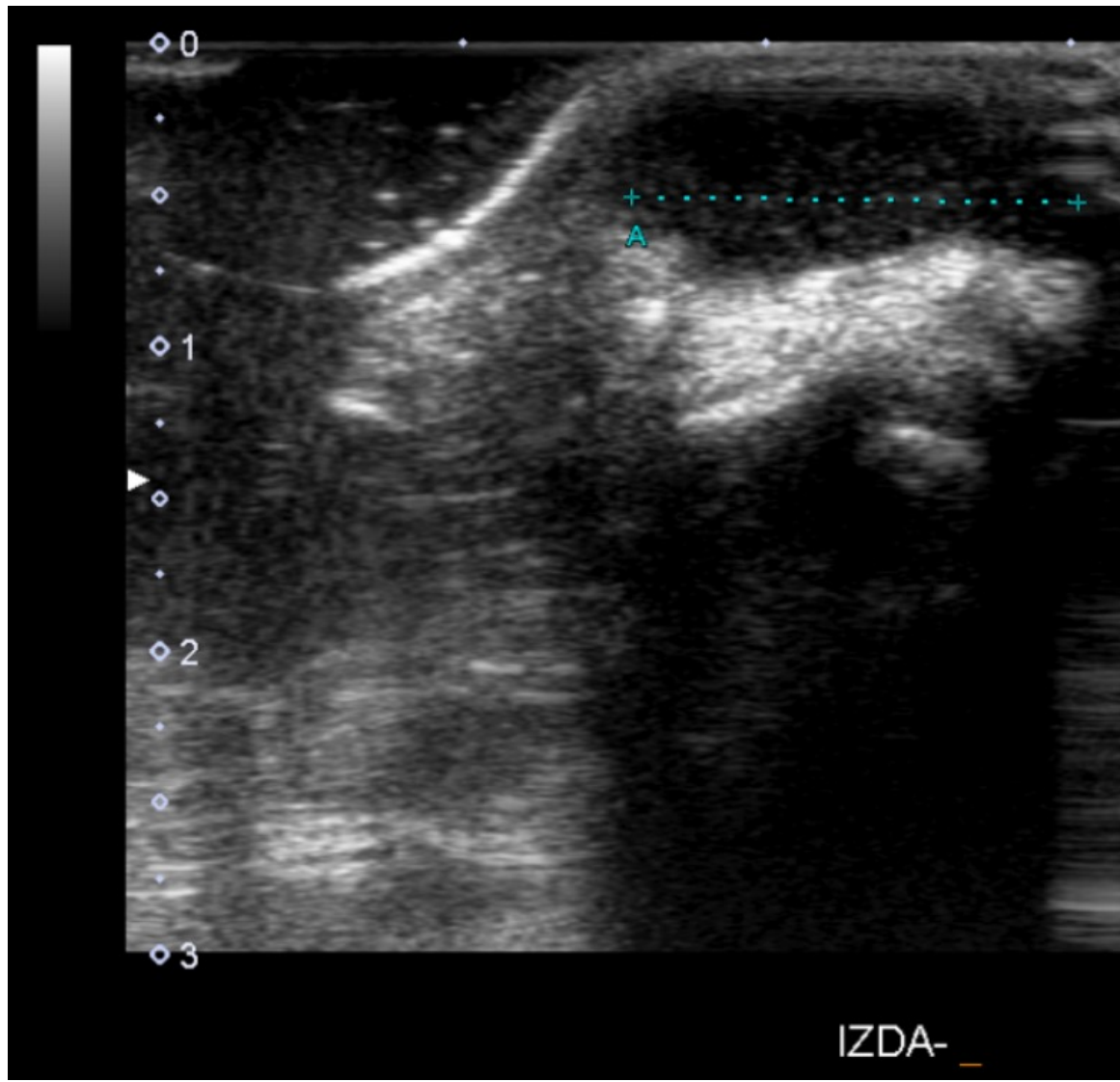
Varón de **67 años** valorado en consultas externas por **nódulo azulado** doloroso en la falange distal de **segundo dedo** de mano derecha.



Progresión durante su seguimiento. Niega fiebre, sudoración, pérdida de peso u otros signos de síndrome constitucional.



Tumoración quística a nivel falange **distal** de **segundo dedo** compatible con ganglión.



RESULTADOS

- ✓ Se realiza **exéresis** en **quirófano** de **tumoración** violáceoamarillenta de 1,5 x 0,8 x 0,6 cm que se manda para estudio a Anatomía Patológica.
- ✓ El estudio **histopatológico** reveló una lesión quística nodular con diagnóstico de **HA sin afectación** de **márgenes**. Ante diagnóstico anatomopatológico sin afectación de bordes y, ante **benignidad** de la lesión, se decide no realizar nuevas intervenciones y continuar con postoperatorio habitual.



El paciente fue seguido hasta el año tras la cirugía **sin recidiva ni** aparición de **nuevas lesiones** a otros niveles.

CONCLUSIONES

1. El hidrocistoma apócrifo es una neoplasia benigna y la extirpación simple suele ser curativa. Ha de conocerse esta patología dado su potencial de malignización y conversión a un Carcinoma papilar digital.



SOCIEDAD ESPAÑOLA DE CIRUGÍA ORTOPÉDICA Y TRAUMATOLOGÍA