

EDEMA ÓSEO TRANSITORIO EN LA POBLACIÓN PEDIÁTRICA: UNA ENTIDAD RARA EN UN TIPO DE PACIENTE INFRECLENTE

MARÍA PÉREZ-MOZAS, DAVID CORNEJO JIMÉNEZ

Departamento de Cirugía Ortopédica y Traumatología, Hospital Reina Sofía (Tudela).

OBJETIVOS

- Profundizar en el estudio de una entidad poco habitual, como lo es el edema óseo transitorio, e identificar las series de casos que pueda haber en población pediátrica, en la que es todavía más infrecuente.

MATERIAL Y METODOLOGÍA

- Realizamos una revisión de la bibliografía sobre el edema óseo transitorio u osteoporosis transitoria en la población pediátrica y presentamos un caso atendido en nuestro centro.



5 MESES

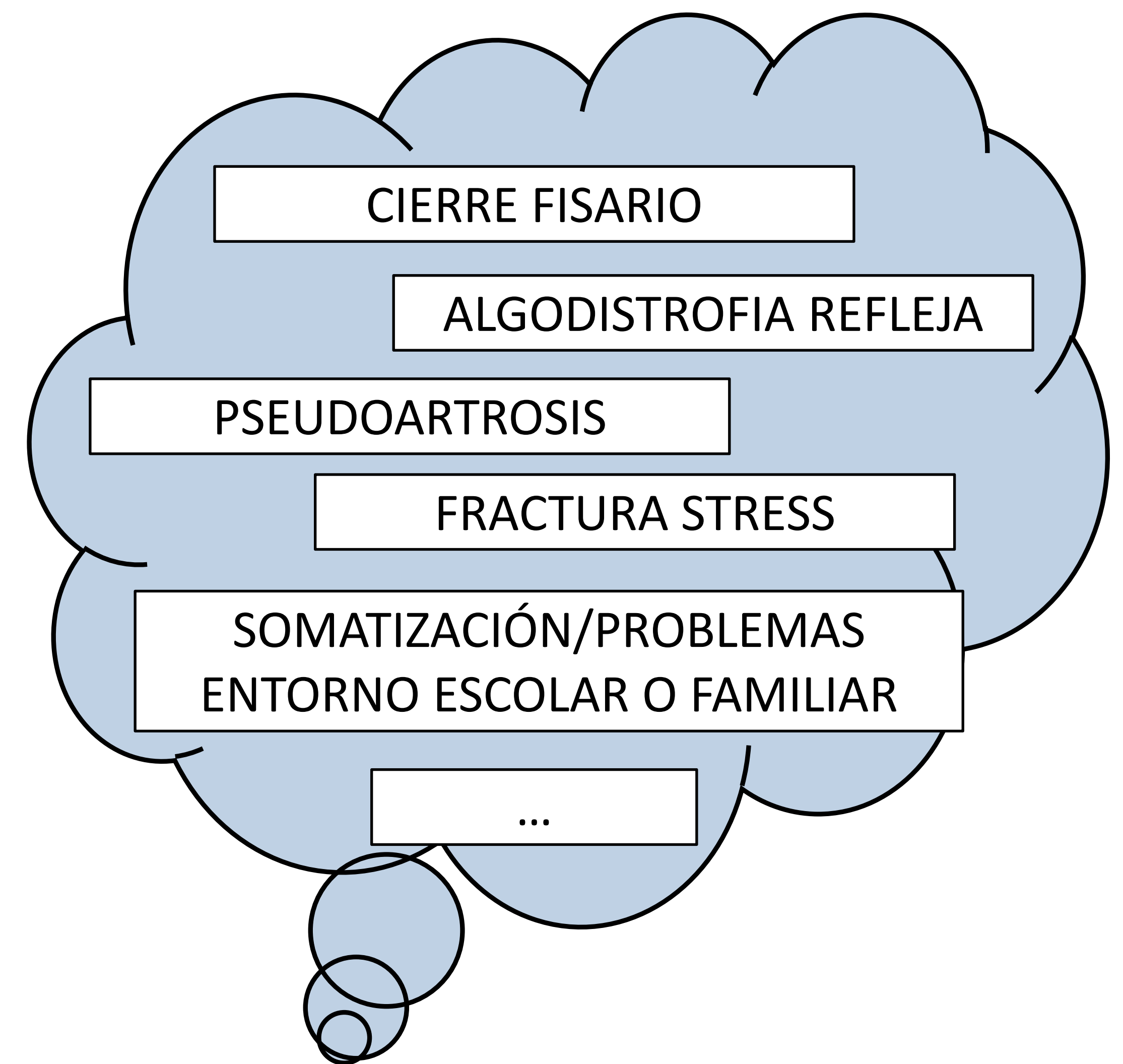


Niña 9 años

Epifisiolisis tipo I peroné

- Inmovilizada 4 semanas con férula posterior suropédica.
- A las 4 semanas inicia carga parcial progresiva y ejercicios de movilidad de tobillo.

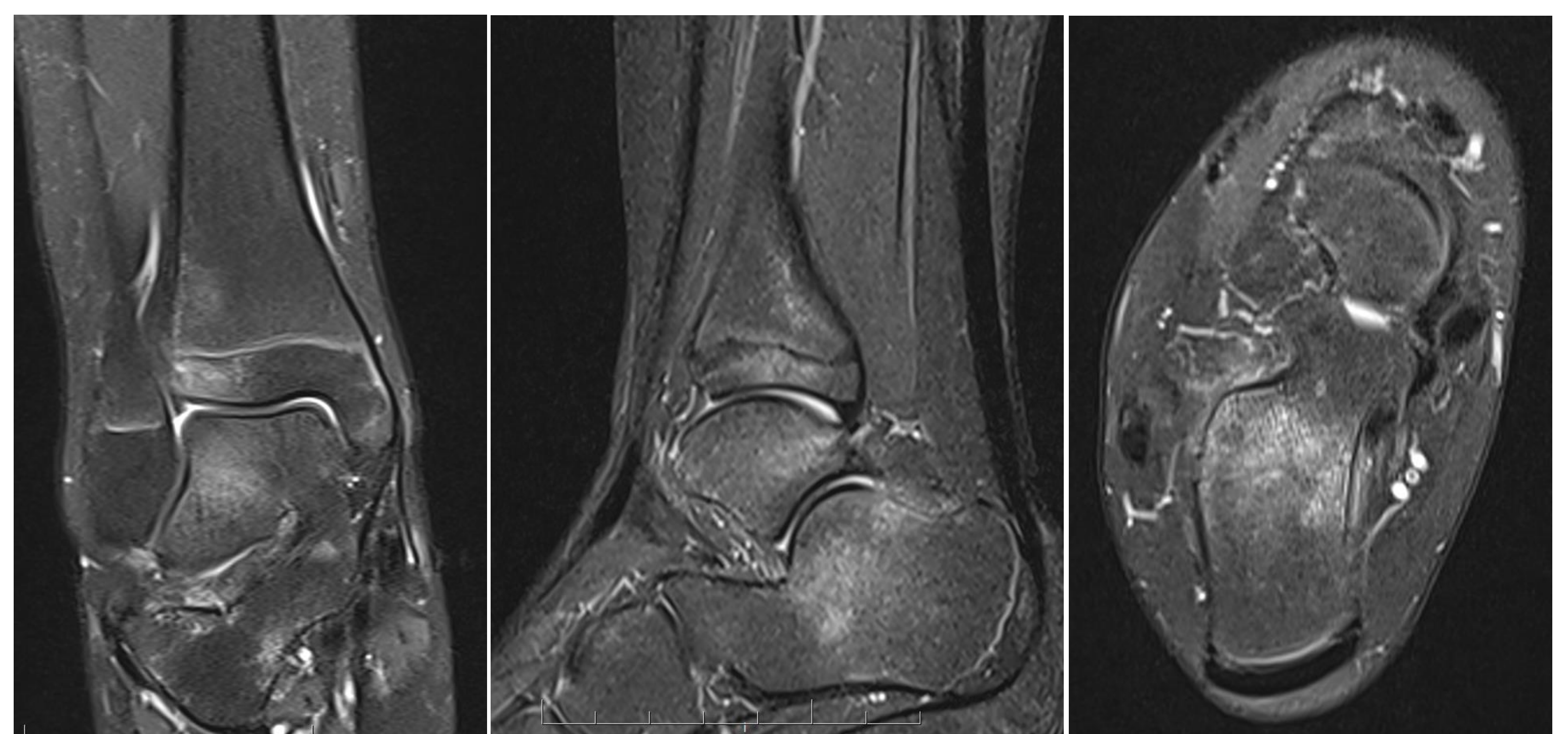
- Empeoramiento sin nuevo traumatismo
- Dolor en reposo y también mecánico, cojera antiálgica
- No alteración cutánea
- No signos inflamatorios
- Dolor difuso a la palpación
- Movilidad activa completa



Dada la mala evolución y la discrepancia con el curso esperable tras una epifisiolisis se decidió realizar una resonancia magnética, en la que se identificó un edema difuso en varias localizaciones del tobillo y huesos del tarso, siendo diagnosticada de edema óseo transitorio.

RESULTADOS

- La literatura acerca del edema óseo transitorio en niños es escasa y se limita a la presentación de casos aislados.
- Todos los artículos destacan la excepcionalidad de este diagnóstico en niños en los que, como en los adultos, se desconocen las causas que lo producen.
- La descarga de la extremidad y reposo deportivo, medidas anti-inflamatorias, aplicación de magnetoterapia o el uso de bifosfonatos son opciones de tratamiento para mejorar los síntomas.



CONCLUSIONES

- El edema óseo transitorio se trata de una entidad de difícil diagnóstico, dado lo inespecífico de sus síntomas y la baja incidencia, sobre todo en niños. El curso suele ser auto-resolutivo, mejorando con el transcurso de los meses y la ayuda de diversas medidas anti-inflamatorias, similares a las utilizadas en adultos.