

AMPUTACIÓN ESTÉTICA DE 3º RADIO CON FIJACIÓN DINÁMICA MEDIANTE BOTÓN DE SUTURA EN EL TRATAMIENTO DE LA RECURRENCIA METASTÁSICA DIGITAL ACRAL DE ORIGEN PULMONAR. A PROPÓSITO DE UN CASO

Rafael López de Ramón¹, Marta Méndez Álvarez¹, Cristina Jiménez Ortiz¹, Victor Medel Ramos¹, Alba Vázquez Gómez¹

¹Cirugía Ortopédica y Traumatología. Complejo Hospitalario Universitario de Ourense

Objetivo

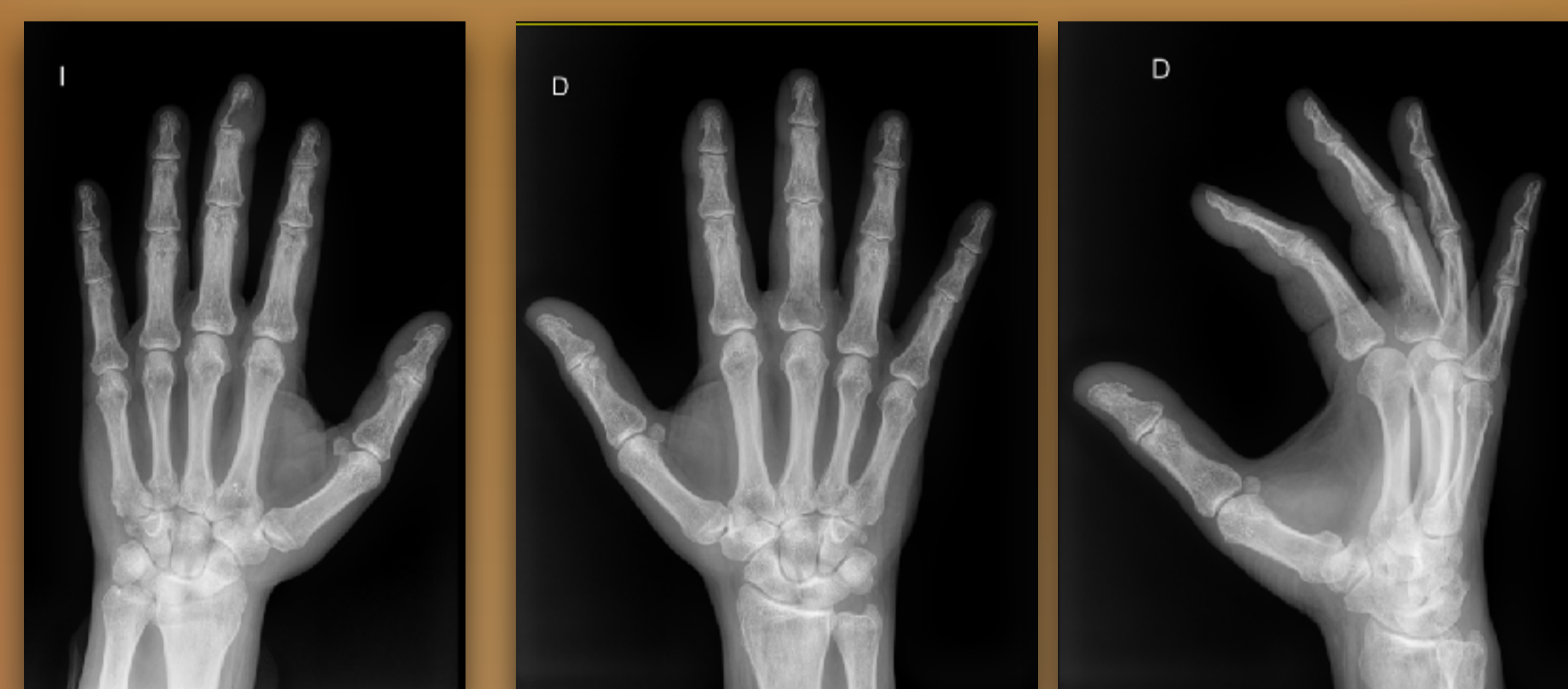
- Presentación de un caso de **recurrencia de metástasis digital acral en falange proximal** de tercer dedo de la mano tratada con **amputación estética de radio central** y **fijación dinámica** con dispositivo de botón de sutura.

Material y metodología

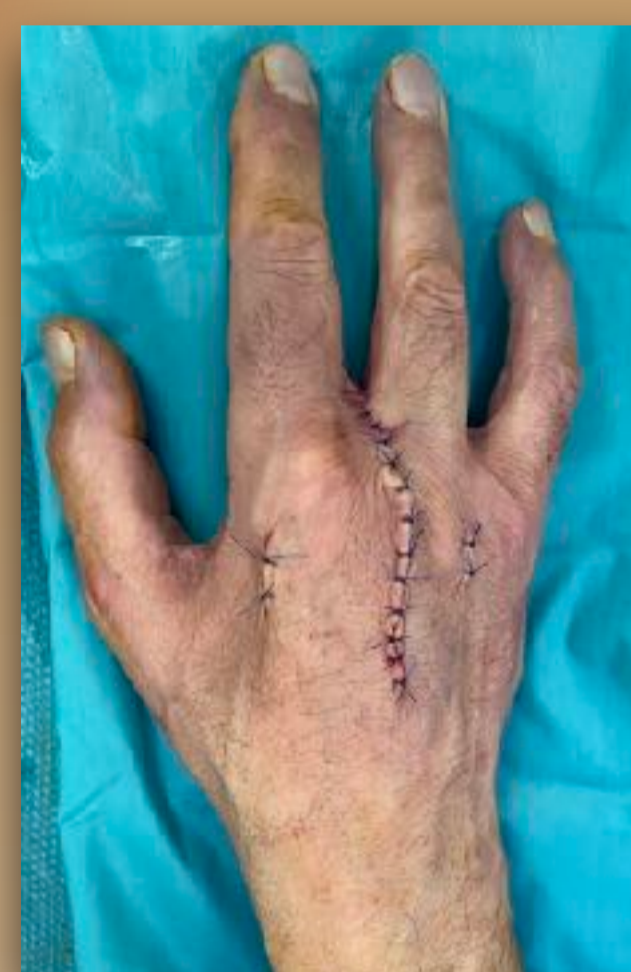
- Paciente varón de 56 años con diagnóstico de **carcinoma epidermoide pulmonar**, que refiere dolor en 3º dedo de mano izquierda, presentando tumefacción junto con áreas supurativas periungueales.
- En el estudio radiológico se observa lesión lítica por lo que se realiza **amputación de la falange distal** y el resultado anatomopatológico es de lesión de tipo **metastásico digital acral de origen pulmonar**.
- Posteriormente, refiere dolor en **3º dedo de mano contralateral** (EVA de 9) apreciándose en radiografía de la mano lesión lítica en falange proximal.

Resultados

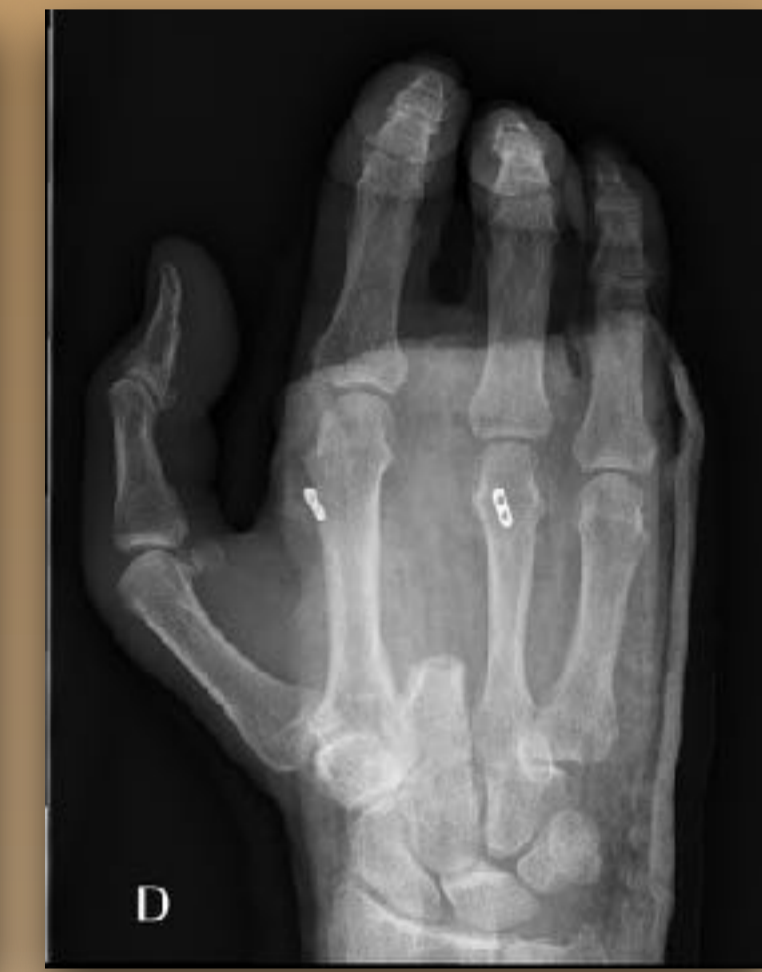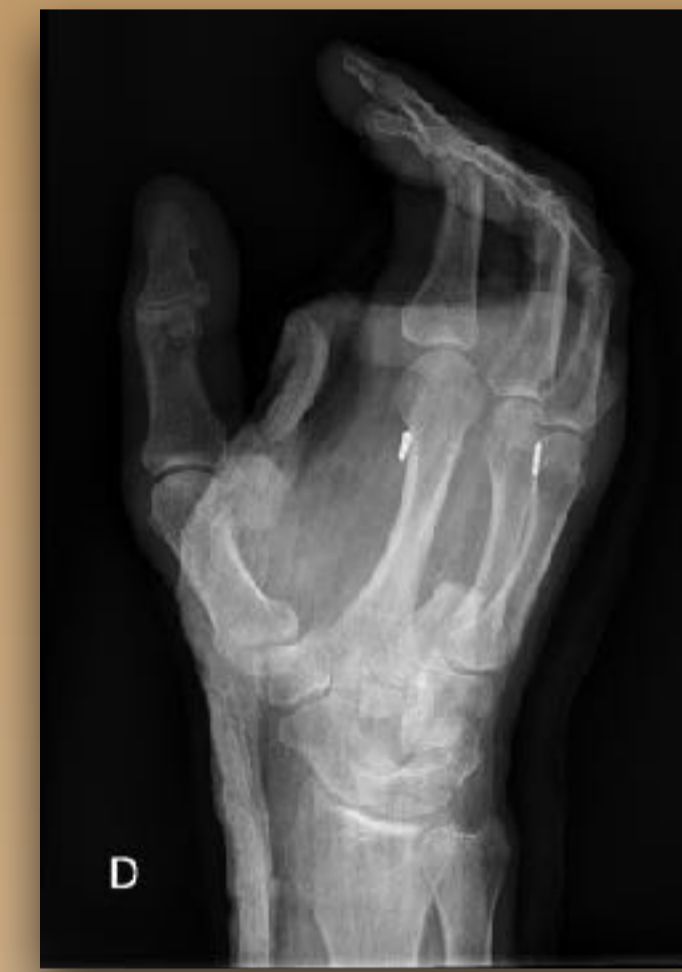- Se realiza **abordaje dorsal** en el eje del 3º metacarpiano, localizando tendón extensor común de los dedos que es seccionado. Se lleva a cabo osteotomía en base de dicho metacarpiano, **distal** a la inserción de **extensor radial corto del carpo**.
- Se continúa con un **abordaje volar** y se seccionan y electrocoagulan los paquetes vasculonerviosos colaterales digitales. Se extirpa el radio central y se aproximan los ligamentos intermetacarpianos profundos.
- Se implanta el **sistema de botón de sutura** miniTightRope® entre los cuellos de los metacarpianos adyacentes cerrando el espacio generado, observando una **adecuada alineación y rotación digital**.
- En el estudio anatomopatológico de las muestras obtenidas se confirma recurrencia metastásica del **carcinoma epidermoide de pulmón**.



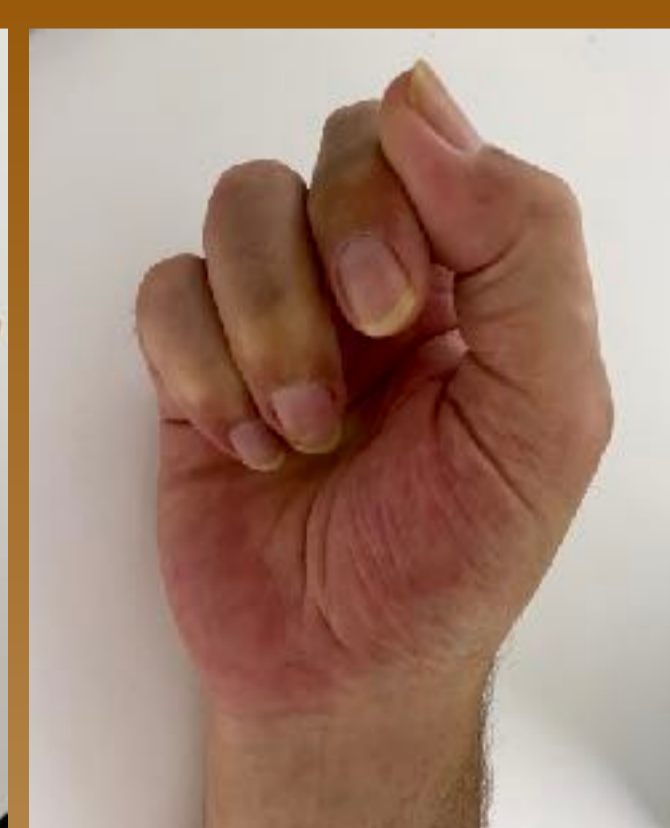
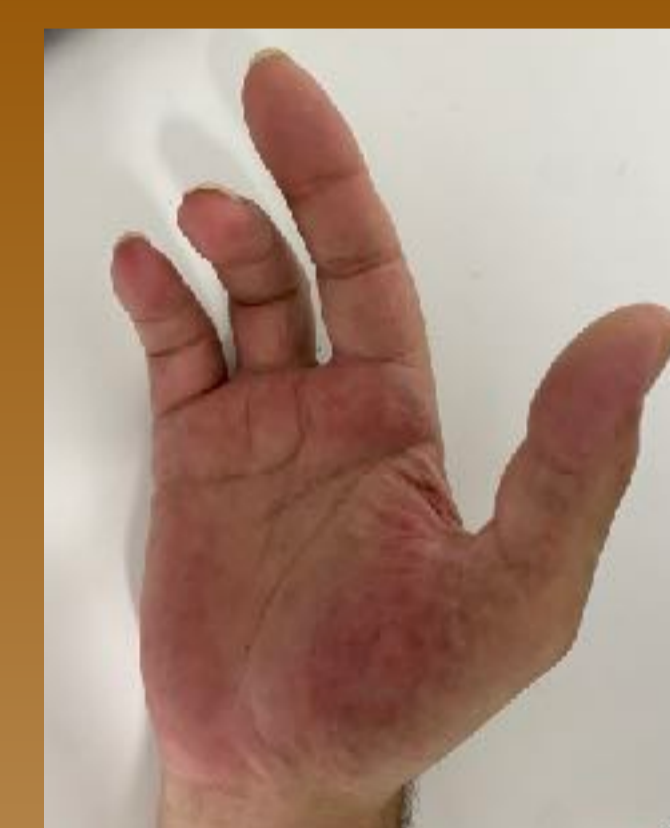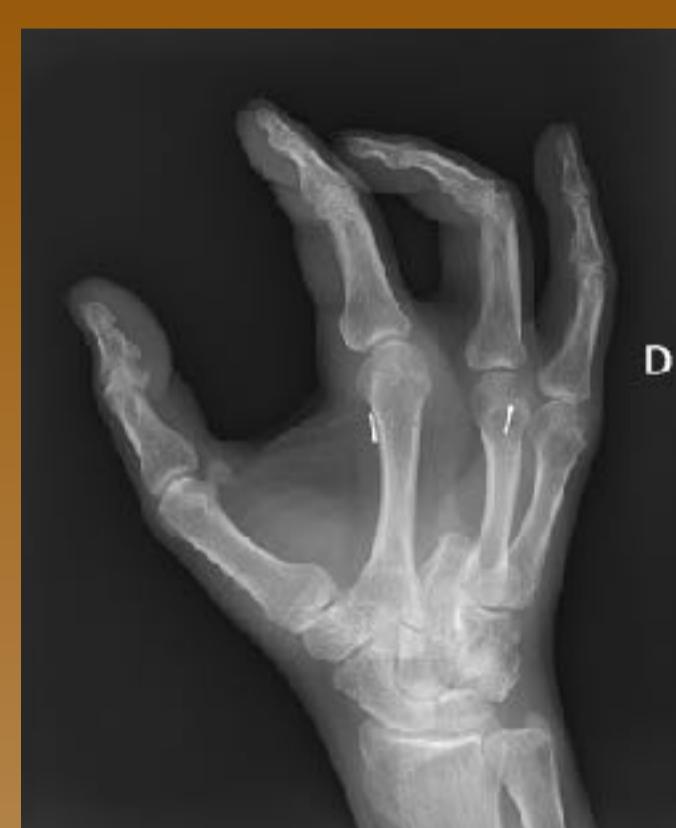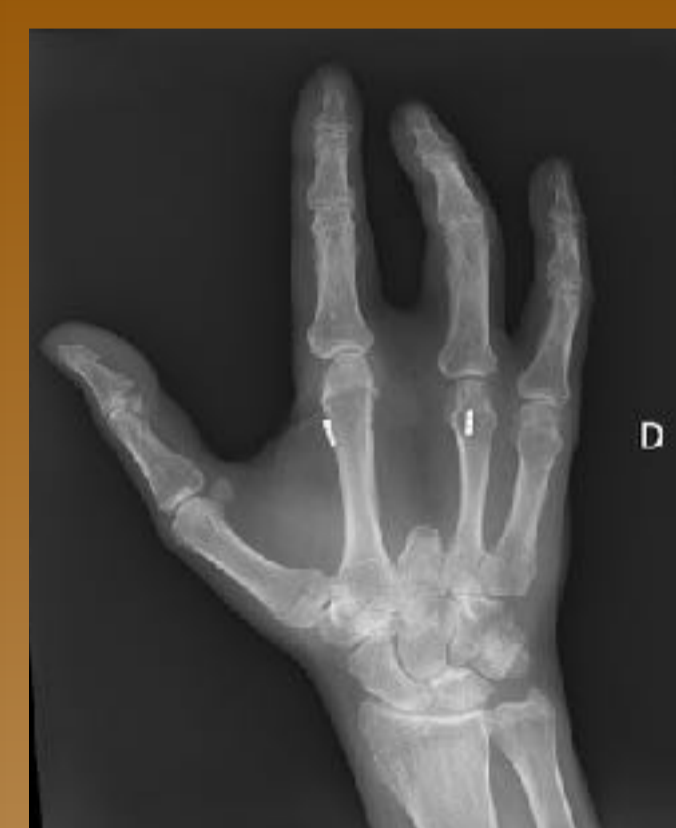Rx preoperatorias de la mano izquierda y derecha



Resultado postqx



1º control radiográfico postqx



- Revisión 8º mes postquirúrgico:** EVA de 0, adecuada alineación y rotación, **fuerza de agarre de 18Kg** (igual que contralateral), DASH de 28.3, déficit de 30º de extensión de IFP del 4º dedo.

Conclusiones

- La **amputación estética de radio central acompañada de fijación dinámica** con botón de sutura en el manejo de la recurrencia metastásica digital acral es una opción que permite lograr una **resección suficientemente amplia** del tumor con una mano **más funcional y estética** que después de una amputación falángica aislada.
- Además, con esta técnica se logra un **cierre del espacio** creado y la **correcta alineación y rotación** de los dedos, **sin la morbilidad y complicaciones** asociadas a los procedimientos que se acompañan de **transposición ósea**.