

“LA CULPA ES DEL OSTEOFITO”

OSTEOFITO TIBIAL ANTERIOR COMO CAUSA LIMITANTE DE LA DORSIFLEXIÓN

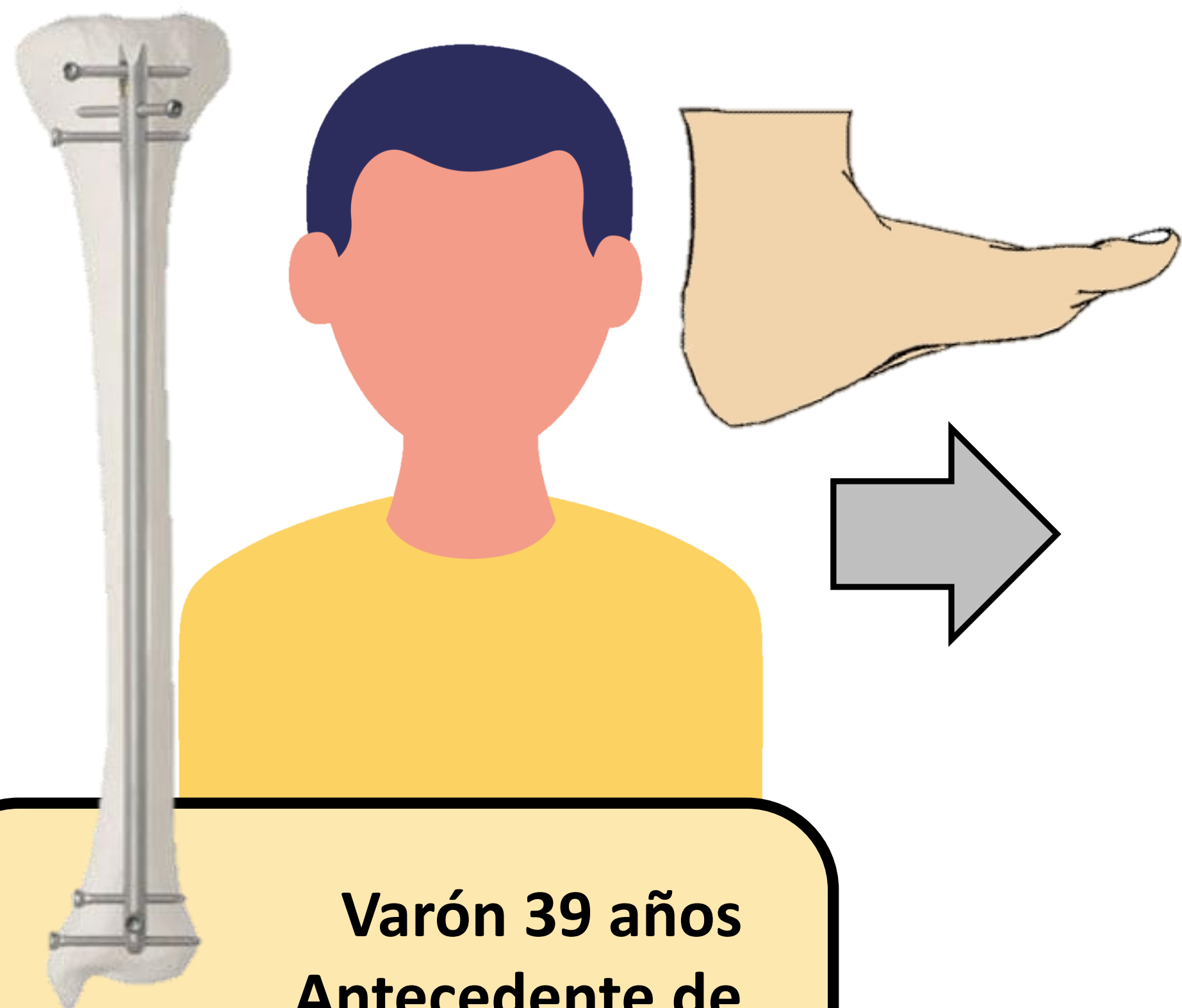
DAVID CORNEJO JIMÉNEZ, MARÍA PÉREZ-MOZAS
Departamento de Cirugía Ortopédica y Traumatología, Hospital Reina Sofía (Tudela).

OBJETIVOS

- El objetivo del estudio fue revisar la literatura relativa al papel de los osteofitos tibiales como causa de limitación de la movilidad de tobillo.

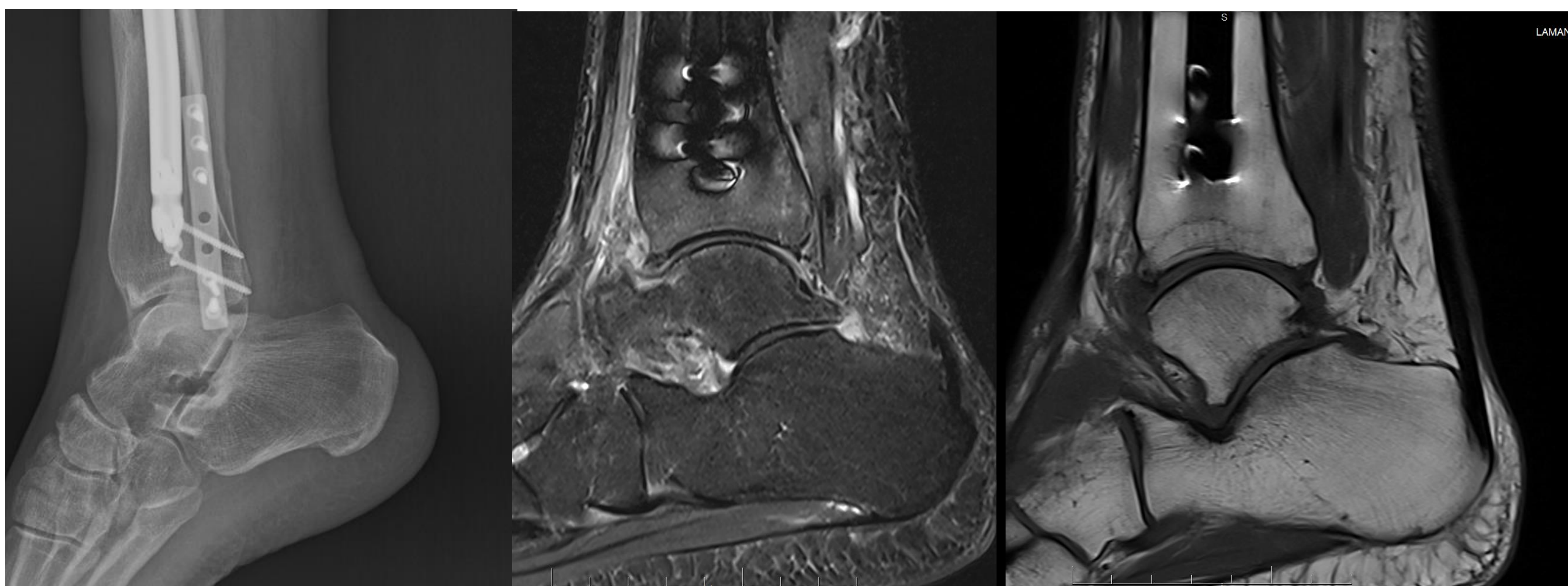
MATERIAL Y METODOLOGÍA

- A raíz de un caso tratado en nuestro centro, presentado a continuación, se realizó una revisión de la bibliografía relativa al impingement anterior de tobillo.




Varón 39 años
Antecedente de
fractura diafisaria de tibia
tratada con enclavado
endomedular hace 1 año

Desde hace unos meses refiere dificultad para la dorsiflexión del tobillo. El paciente insiste en que “se debe a la presencia del material de osteosíntesis”.



- Se explica el hallazgo de osteofito tibial anterior en estudio de RX, siendo éste el probable factor limitante de la dorsiflexión.
- En RMN se identifica además un componente de fibrosis en la misma localización.

El paciente insiste en retirada de material de osteosíntesis, que se realiza sin obtener posteriormente una mejoría de la dorsiflexión.



RESULTADOS

- Al revisar la literatura encontramos varios artículos en los que se describe el papel de los osteofitos y partes blandas en el balance articular del tobillo.
- Numerosos estudios demuestran una evolución satisfactoria del dolor y rango articular tras la resección, artroscópica o abierta, del osteofito, con tasas de éxito cercanas al 70-90% según las series.
- Los resultados empeoran en presencia de cambios degenerativos, lesiones condrales, lesión de la sindesmosis o esguinces de repetición.

Resección artroscópica de osteofito tibial anterior y fibrosis, tras lo que el paciente alcanza una dorsiflexión completa similar a la del tobillo contralateral.

CONCLUSIONES

- Los osteofitos tibiales anteriores son una causa conocida de limitación de la flexión dorsal de tobillo.
- Cuando las medidas conservadoras de tratamiento no consiguen controlar el dolor y la limitación de la movilidad es molesta para el paciente, se pueden valorar opciones quirúrgicas de tratamiento.
- La resección del osteofito consigue resultados excelentes en pacientes sin indicios de artrosis de tobillo, inestabilidad de tobillo o lesiones asociadas.