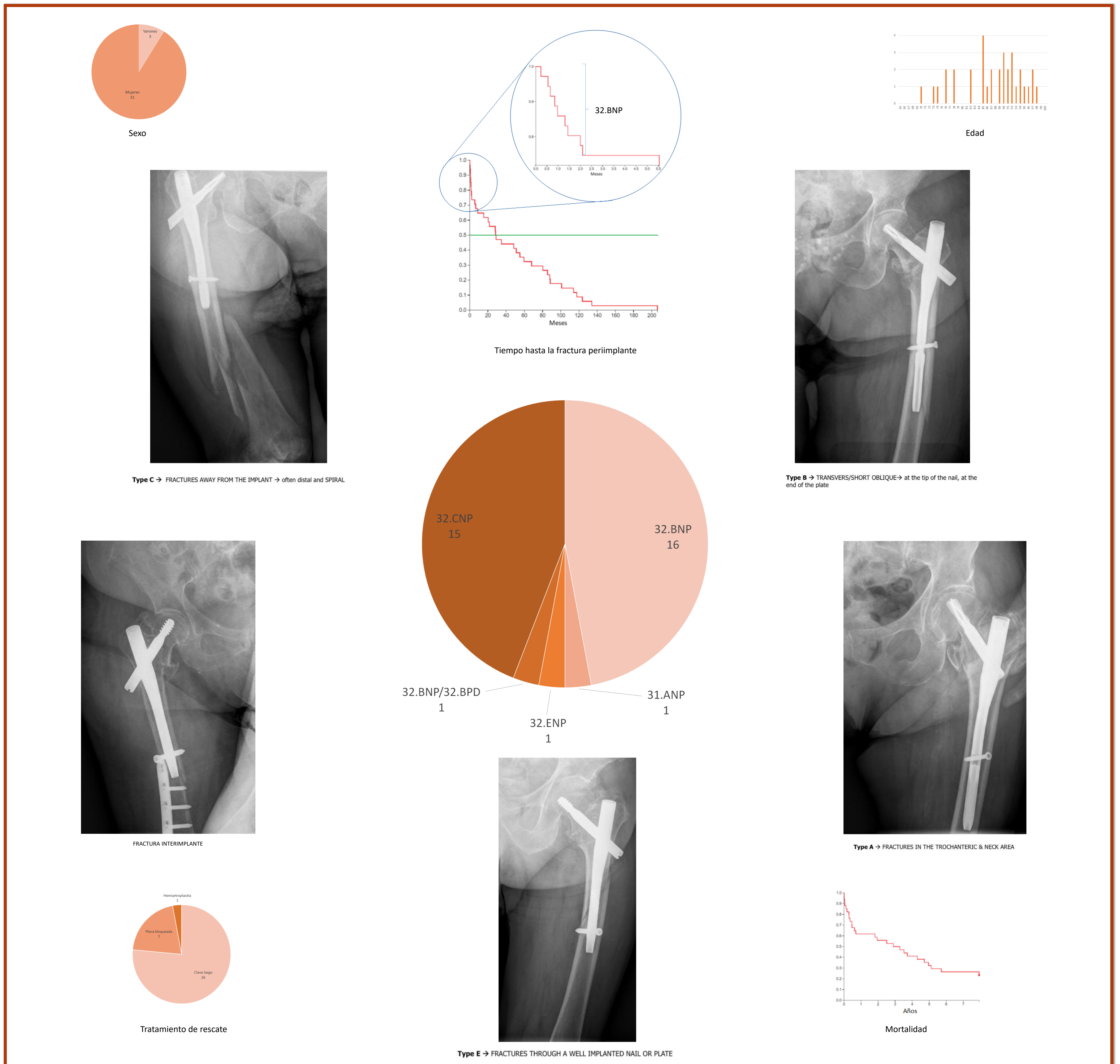


# Fracturas periimplante de fémur proximal.

## Factores de riesgo y tratamiento

Jesús Díez Rodríguez, Juan Pedro Mencía González, Ignacio Aguado Maestro, Silvia Virginia Campesino Nieto, Elena Paredes Herrero



### CONCLUSIONES

- Las fracturas periimplante de fémur suponen un alto impacto sociosanitario debido al manejo agresivo que requieren en muchas ocasiones y la comorbilidad de estos pacientes.
- En todas las fracturas precoces, que pueden considerarse asociadas al procedimiento quirúrgico y por tanto evitables, estuvo implicado el tornillo de bloqueo distal o el extremo distal del clavo.
- La clasificación de Videla carece de una denominación para las fracturas interimplante.