

# A PROPÓSITO DE UN CASO: QUISTE ÓSEO ANEURISMÁTICO EN PACIENTE ADOLESCENTE

Blanca Diez Sánchez, José Echecopar Sabogal, Luis Palacios Díaz, Iris Blasco Smaranda

## Objetivo

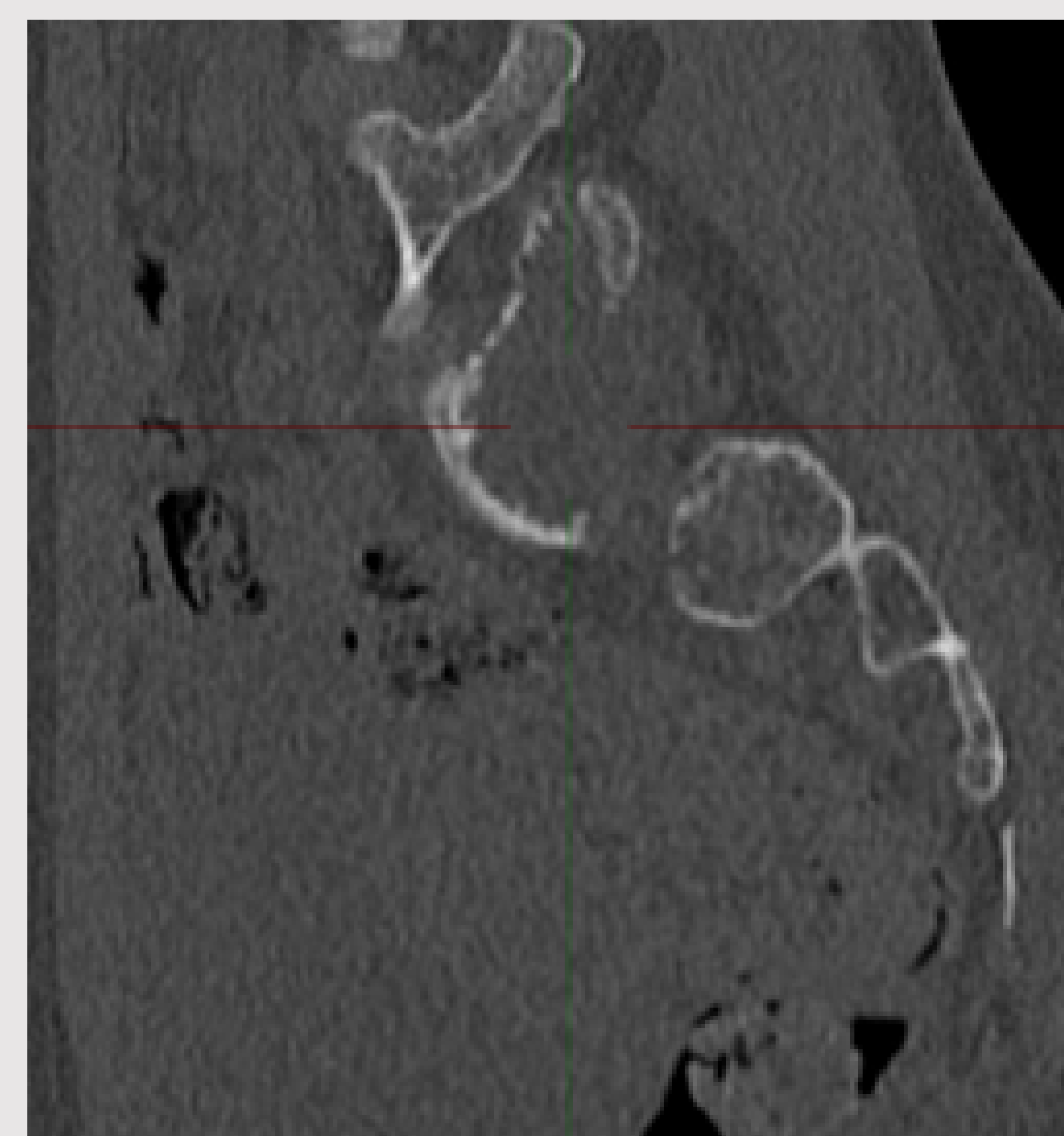
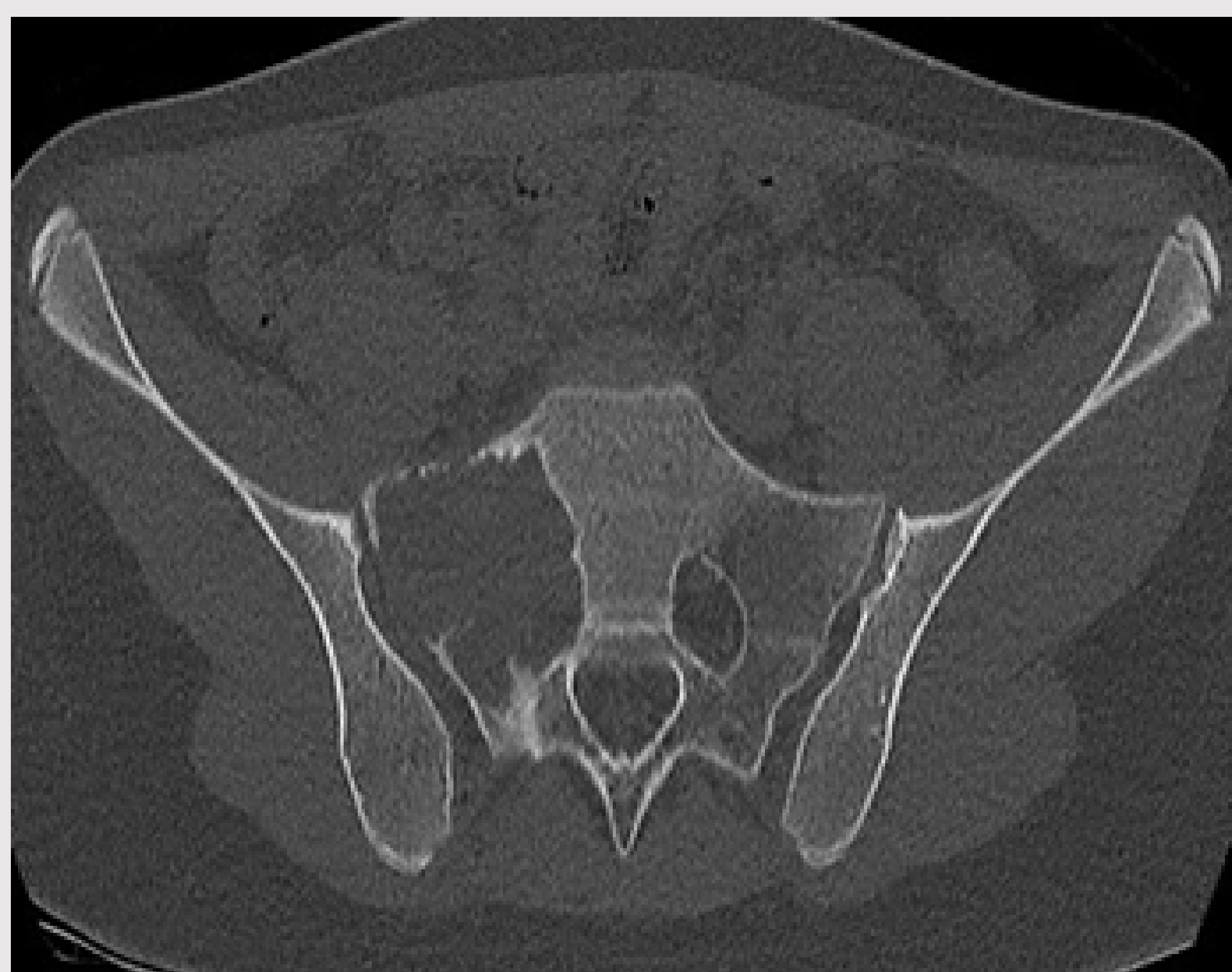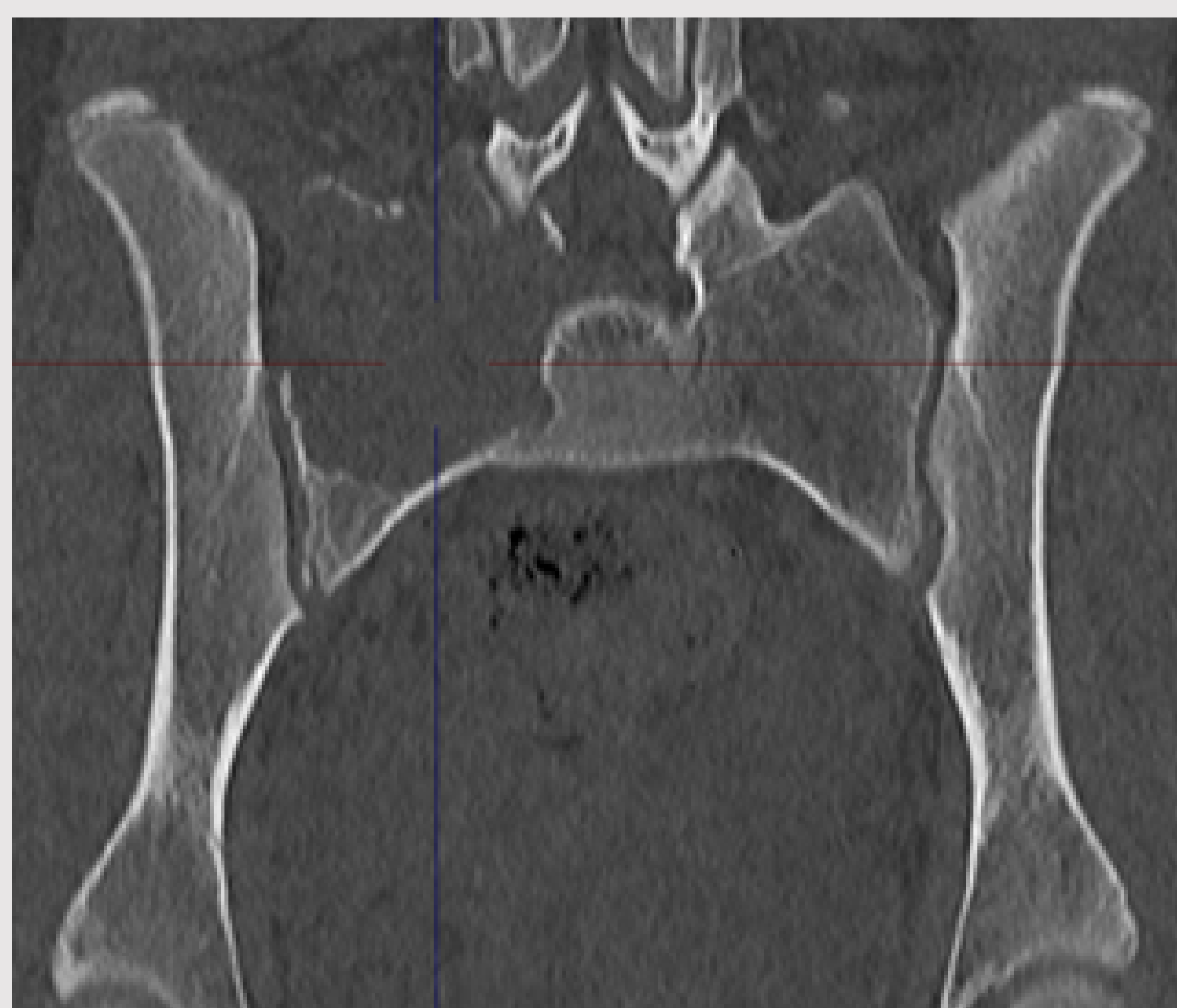Exponer el caso de una mujer de 12 años con un quiste óseo aneurismático (QOA) en ala sacra derecha tratado mediante curetaje y adyuvancia con nitrógeno líquido

## Material y metodología

Mujer de 12 años con dolor en glúteo derecho no irradiado de larga evolución, sin dolor lumbar ni masas palpables ni limitación de la movilidad de la cadera.

No déficit sensitivo ni motor

Rx simple y TC: lesión lítica expansiva en ala sacra derecha que invade el foramen de S1 y la articulación sacroilíaca.



---

Biopsia guiada por TC: confirma un QOA

Comité de sarcomas : tratamiento neoadyuvante con denosumab y embolización preoperatoria + curetaje intralesional abierto, uso de nitrógeno líquido como adyuvante y reconstrucción con aloinjerto.

---

## Resultados

A los 12 meses hace vida normal, sin dolor y sin evidencia de recidiva.

## Conclusiones

El QOA es un tumor benigno de crecimiento rápido y comportamiento agresivo, su localización en el sacro es infrecuente.

El diagnóstico por imagen es inespecífico y precisa de una biopsia. El tratamiento quirúrgico asocia curetaje intralesional precedido de embolización y seguido de adyuvantes (fresado alta velocidad, fenol, etc.) que disminuyen la recurrencia y reconstrucción con injerto.