

# Fractura supracondílea del húmero y fractura distal de los huesos del antebrazo en la edad pediátrica, una entidad rara

Lino, R.<sup>1</sup>; Rodrigues S. <sup>1</sup>; Madeira, S<sup>1</sup>; Nunes, C<sup>1</sup>; Escalda, C<sup>2</sup>

<sup>1</sup> Médico Interno Residente de Cirugía Ortopédica y Traumatología en el Hospital Garcia de Orta, E.P.E. Almada, Portugal

<sup>2</sup> Especialista en Cirugía Ortopédica y Traumatología en el Hospital Garcia de Orta, E.P.E. Almada, Portugal

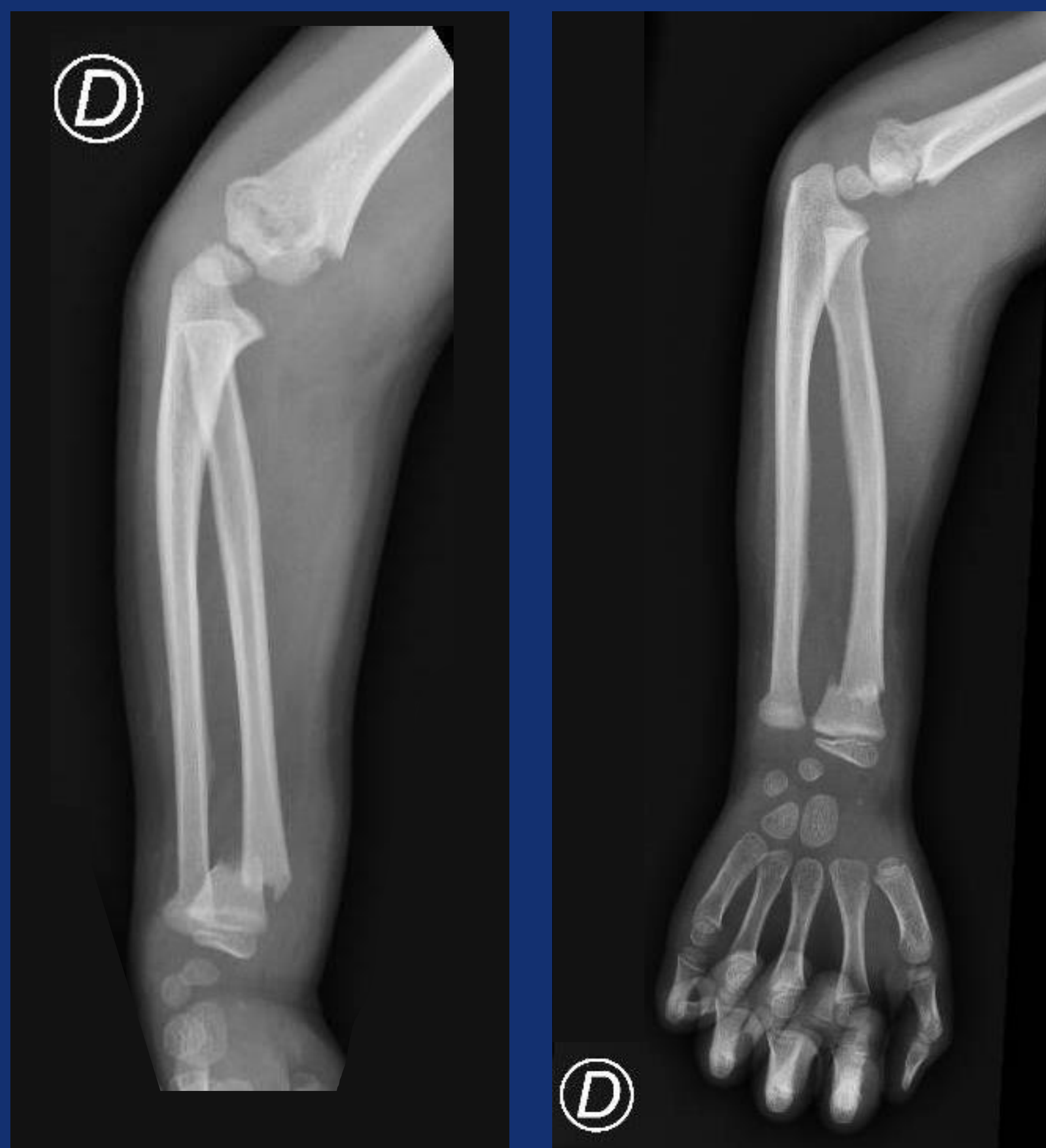
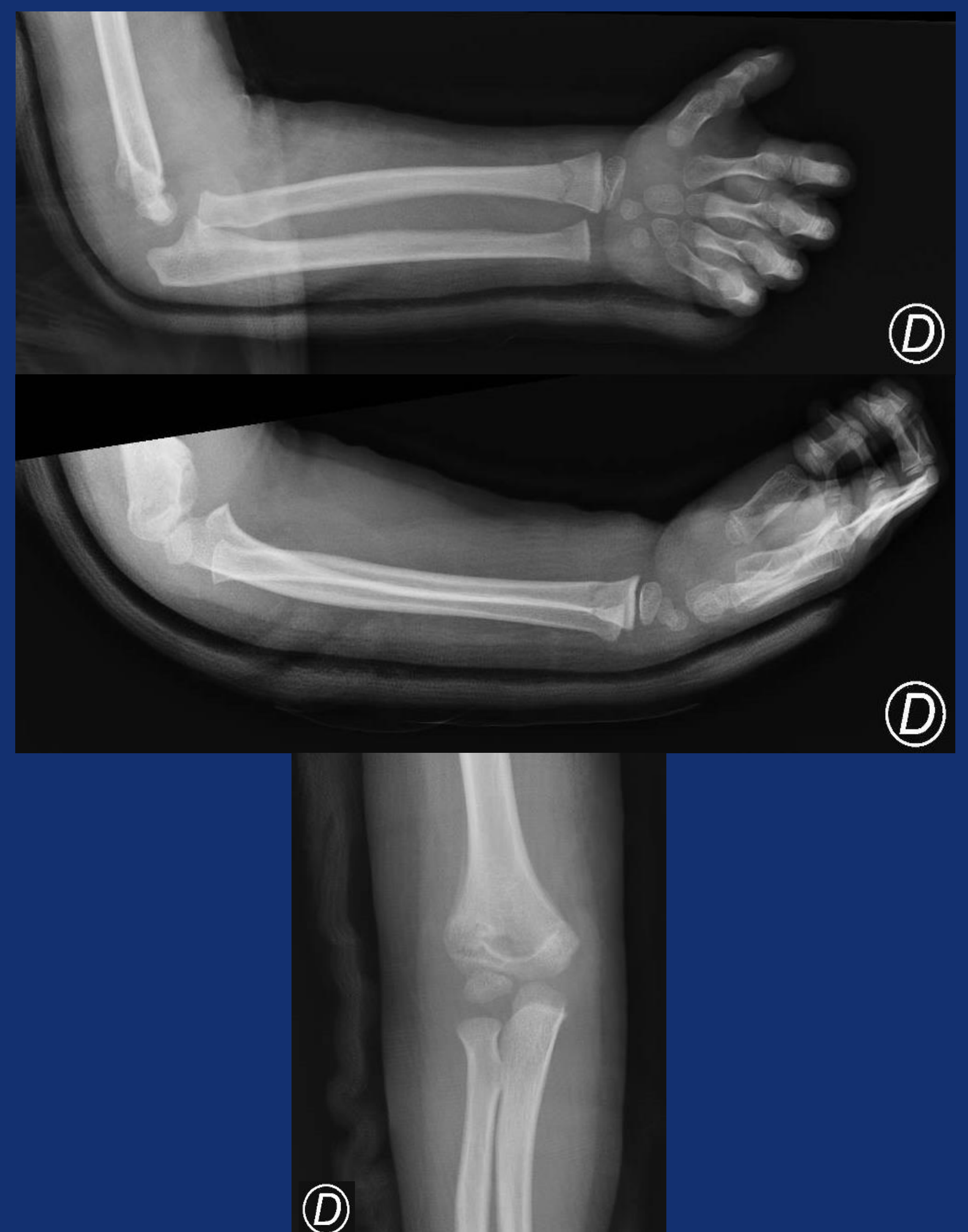
## Objetivos

Las fracturas supracondíleas del húmero y las fracturas distales de los huesos del antebrazo son entidades comunes cuando se presentan por separado, sin embargo, la unión de ambas fracturas es una entidad rara. Dado que se trata de una entidad rara, surgen dudas sobre cuál es la mejor opción de tratamiento.

La presente presentación sirve para describir un caso clínico de un niño que sufrió ambas fracturas en el mismo miembro en el contexto de una caída, habiendo sido tratado de forma conservadora con buen resultado.

## Material y Metodologia

Los autores presentan el caso de un niño de 6 años que, en el contexto de una caída, con traumatismo en el miembro superior derecho, sufrió una fractura supracondílea del húmero y una fractura distal de los huesos del antebrazo. La fractura supracondílea del húmero se clasificó como Gartland II y las fracturas distales de los huesos del antebrazo como fractura completa a nivel de la metáfisis radial con angulación dorsal y fractura en torus del cúbito. Fue sometido, bajo sedación, a reducción cerrada, con reducción primero de radio y cúbito y luego reducción del húmero. Fue inmovilizado con una férula de yeso braquiopalmar. Se obtuvieron radiografías posteriores a la reducción, que demostraron una buena reducción de las fracturas. Se optó por tratamiento conservador, permaneciendo inmovilizado durante 4 semanas. A las 4 semanas se retira la férula, permitiendo movimientos sin cargas, con indicación de desalojo de prácticas deportivas.



## Resultados

A los 3 meses del traumatismo se encuentra sin limitaciones significativas ni dolor.

## Conclusiones

Las fracturas de los miembros superiores en los niños son comunes, especialmente las fracturas distales de los huesos del antebrazo y las fracturas supracondíleas del húmero. Sin embargo, la combinación de ambos es rara. El tratamiento quirúrgico puede estar indicado en caso de desviaciones significativas o en presencia de inestabilidad, sin embargo, el tratamiento conservador puede ser una buena opción.