

ARTRODESIS DE CODO EN PACIENTE CON LUXACIÓN ABIERTA DE LARGA EVOLUCIÓN

Ignacio García Cepeda, Ignacio Aguado Maestro, Ana Elena Sanz Peñas, Inés de Blas Sanz, Sergio Valle López

OBJETIVOS

Evaluar el tratamiento realizado, las alternativas terapéuticas y los resultados obtenidos teniendo en cuenta la complejidad del caso.

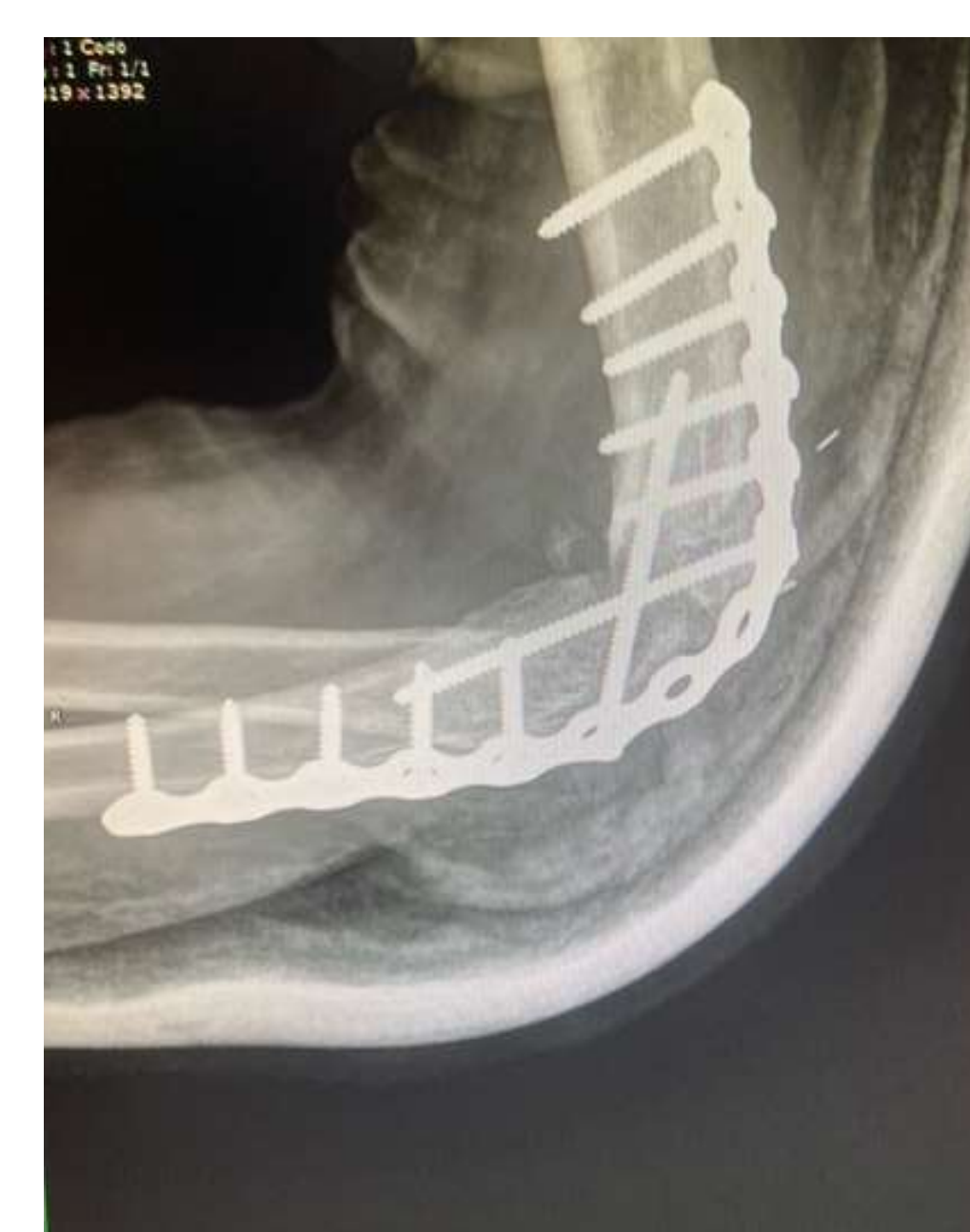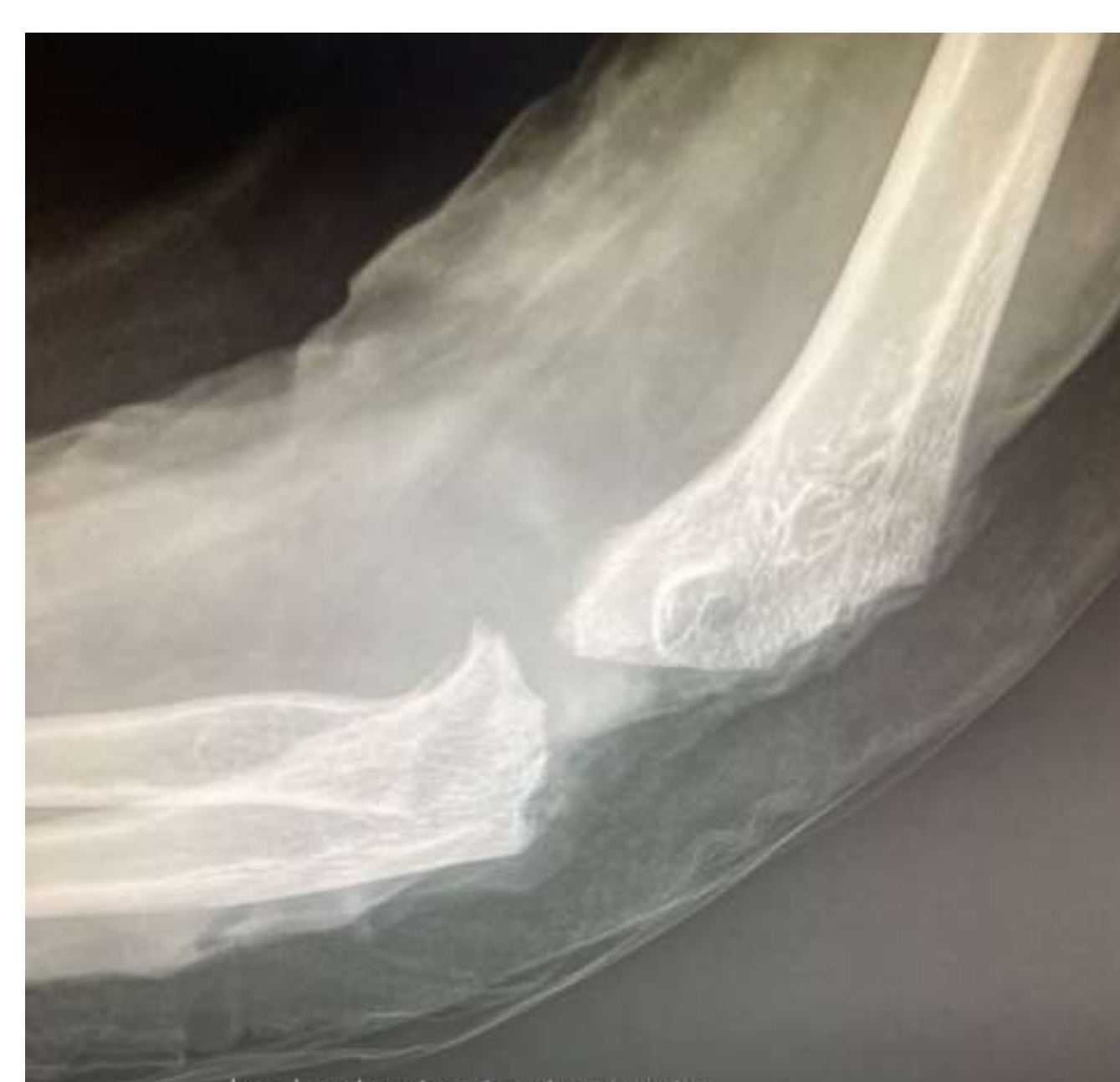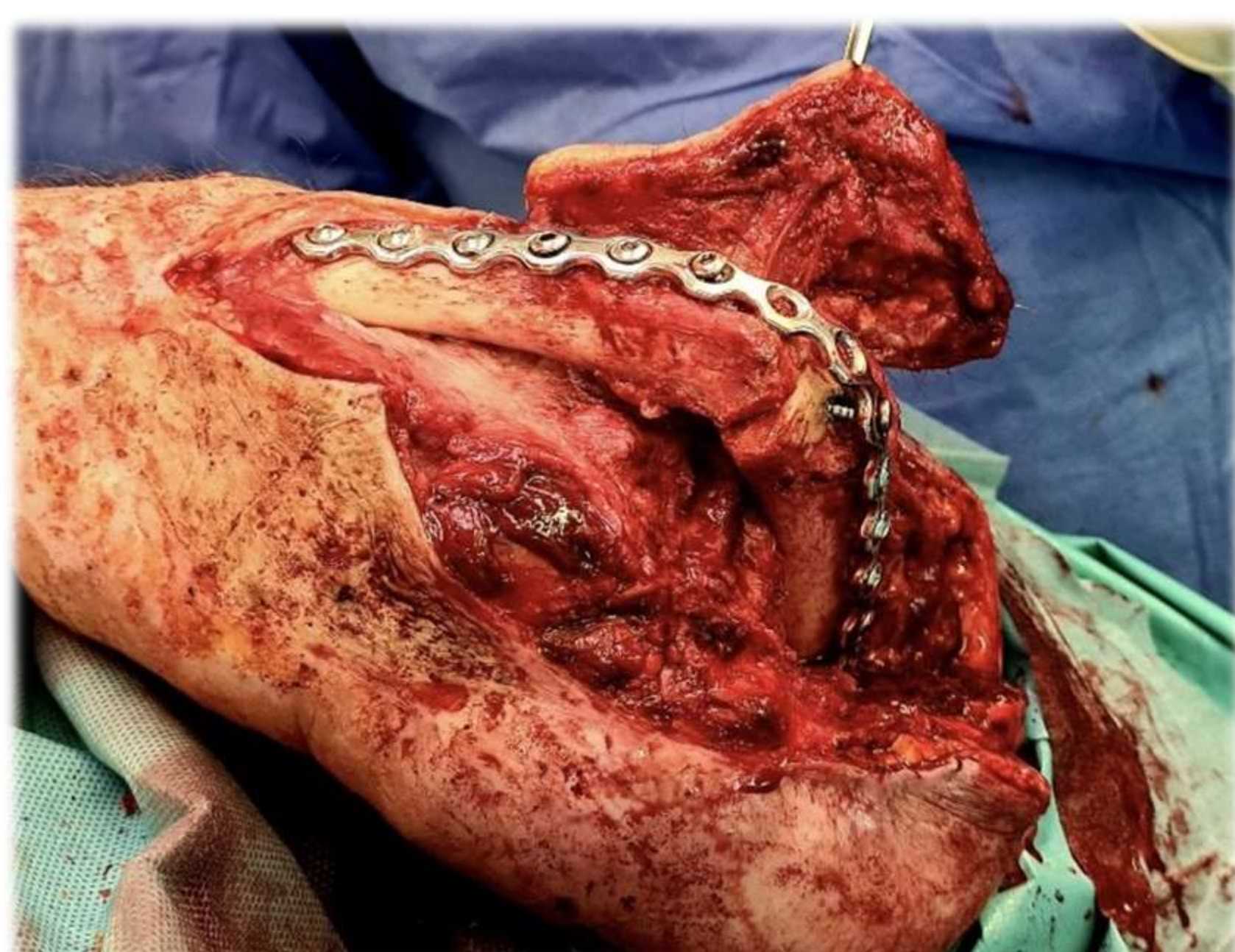
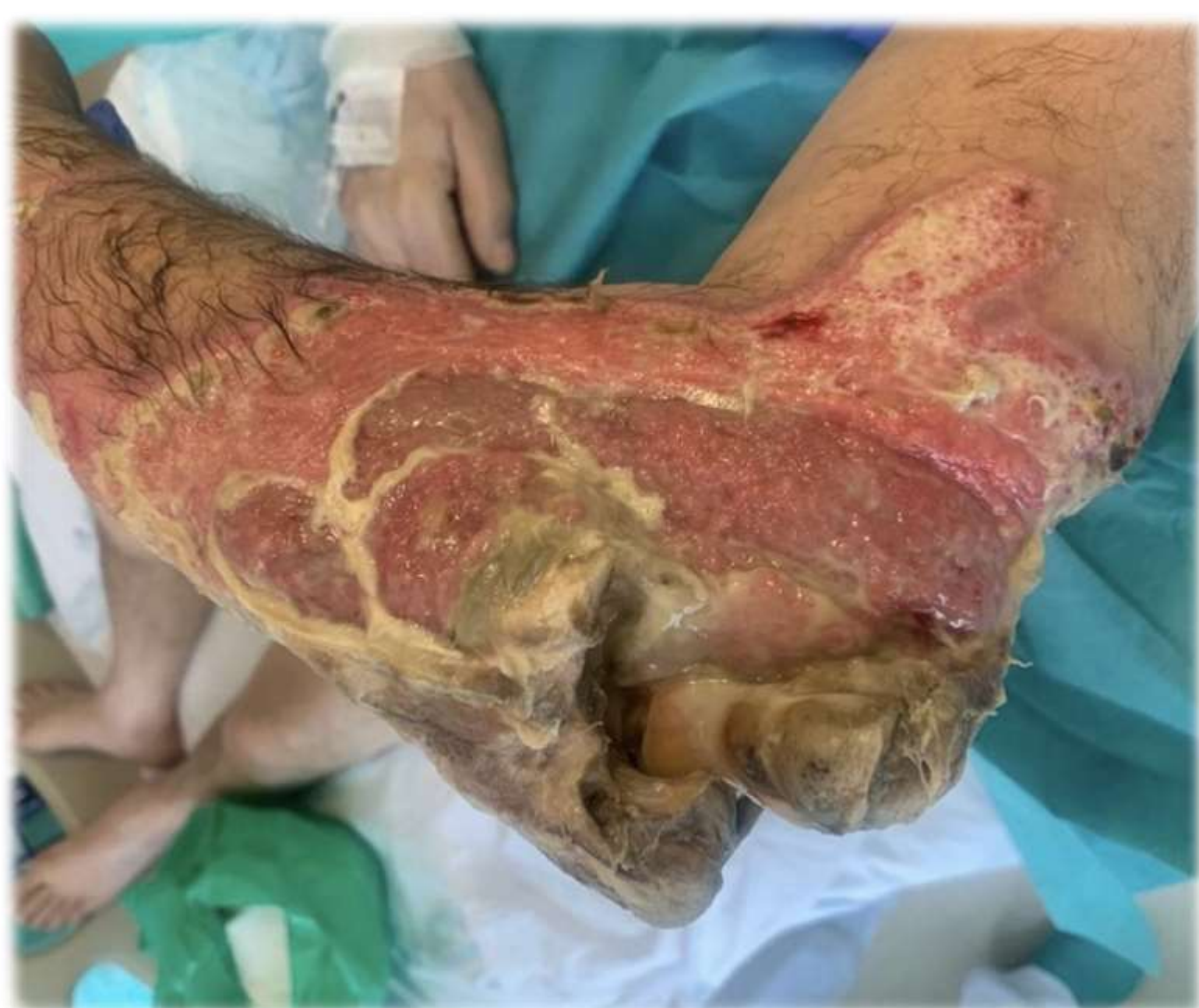MATERIAL Y MÉTODOS

Se trata de un paciente de 59 años edad que acude al Servicio de Urgencias por dolor y herida en el codo izquierdo desde caída 1 semana antes sobre él mismo. De inicio se observa necrosis cutánea extensa en zona dorsal del codo con exposición ósea, muscular y del nervio cubital.

Durante su ingreso se realizaron desbridamientos sucesivos de partes blandas y hueso, colocación de fijador externo, sulfato cálcico con antibiótico y cobertura con colgajo radial a flujo directo. Los cultivos extraídos fueron positivos para *Enterococcus Faecalis*, estableciendo tratamiento antibiótico durante 5 semanas

RESULTADOS

Mediante cirugía programada se realizó la artrodesis del codo a 90° con placa de osteosíntesis de pelvis y utilización nuevamente de sulfato cálcico con antibiótico. Durante el postoperatorio permaneció con el codo inmovilizado durante 6 semanas consiguiendo la artrodesis radiológica, curación de la infección y ausencia de dolor.



CONCLUSIONES

La artrodesis de codo es un método de tratamiento actualmente en desuso que puede ser una solución para determinados casos en que el resto de alternativas terapéuticas tienen un alto riesgo de fracaso.