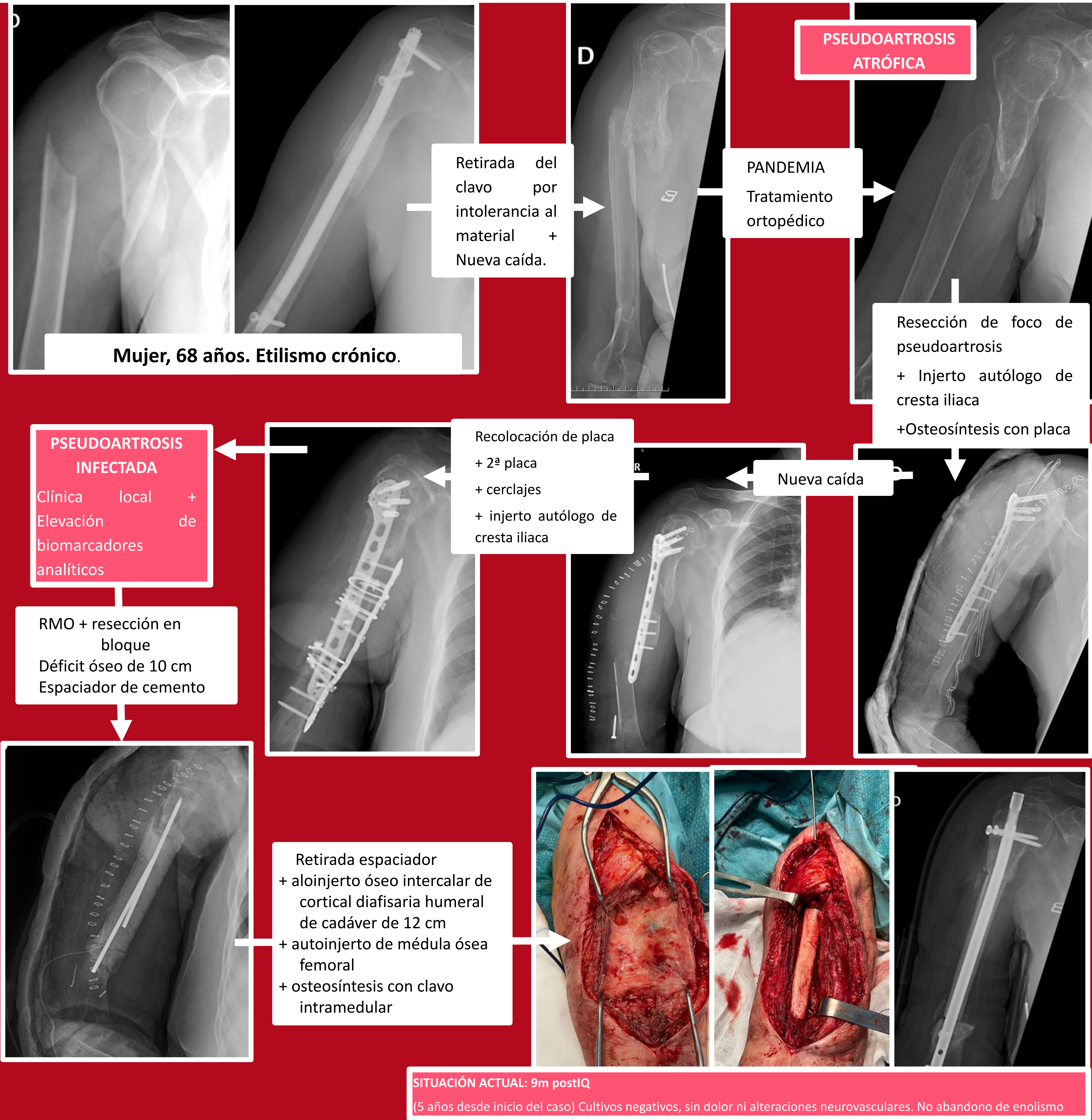


PSEUDOARTROSIS REFRACTARIA DE DIÁFISIS HUMERAL: DE LA OSTEOSÍNTESIS PRIMARIA AL ALOINJERTO.

CELIA González González, ÁGUEDA Santos Perón, DIEGO Torreiro Cao, ALICIA Sánchez Parada, SUSANA Parrondo Álvarez
HOSPITAL UNIVERSITARIO EL BIERZO, Ponferrada, España



CONCLUSIONES

- Es esencial seleccionar adecuadamente la opción terapéutica en cada paciente en función de sus comorbilidades para evitar el mayor número posible de complicaciones.
- Hay consenso en que lo más importante en el manejo de la pseudoartrosis humeral es su prevención con un correcto tratamiento de la fractura inicial.
- En casos de defectos óseos >3cm están indicados los injertos de cortical vascularizados/no vascularizados. Ofrecen un mejor soporte y reconstrucción, pero su uso está limitado por los medios físicos y la experiencia en su manejo.

