

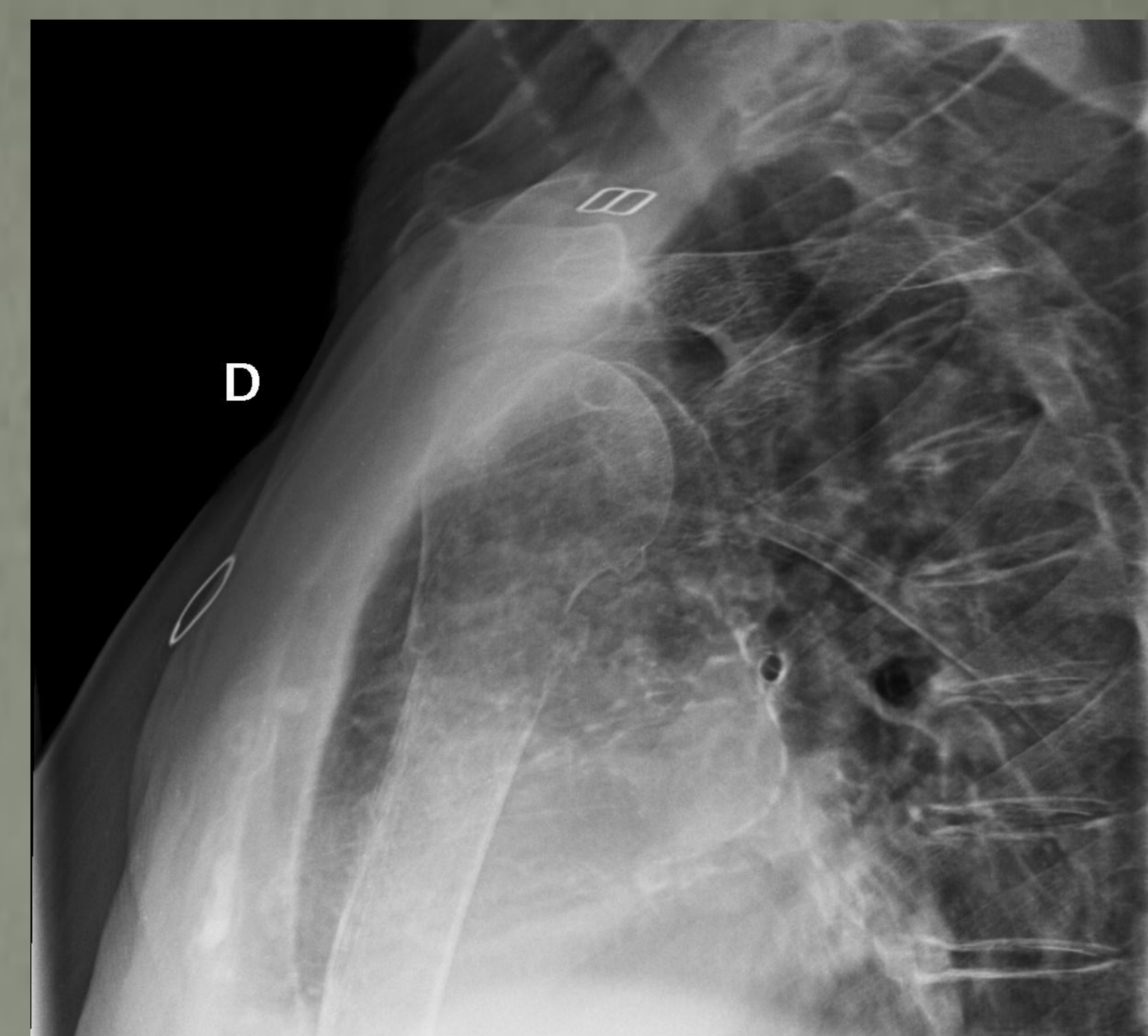
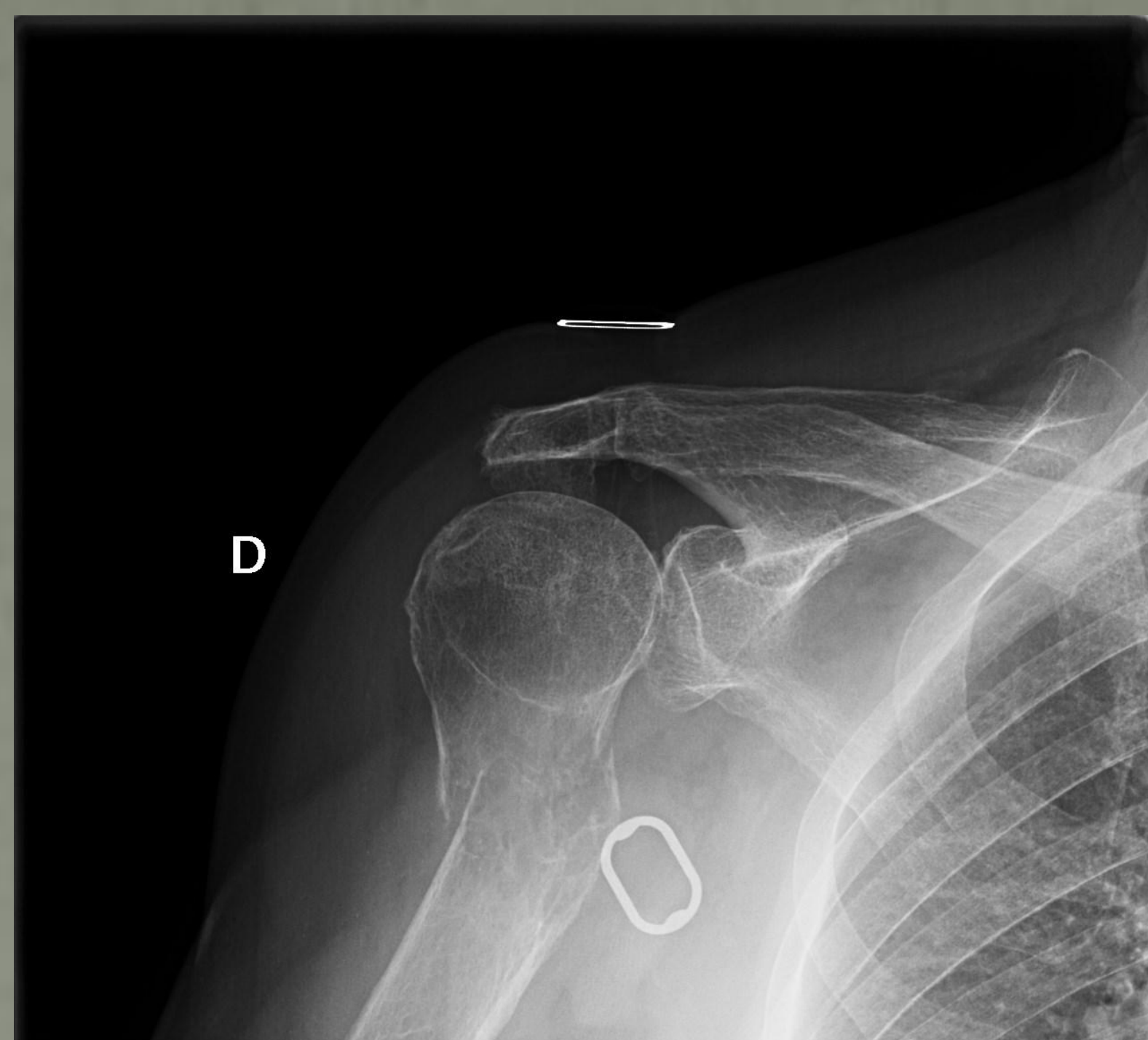
A propósito de un caso: Tratamiento de metástasis tumoral única en húmero proximal mediante realización de RSA tumoral

Jiménez Tostado, S. , Junquera Méndez, C., Fernández Somiedo, I., García Espasandín, K., Braña Vigil, AF.

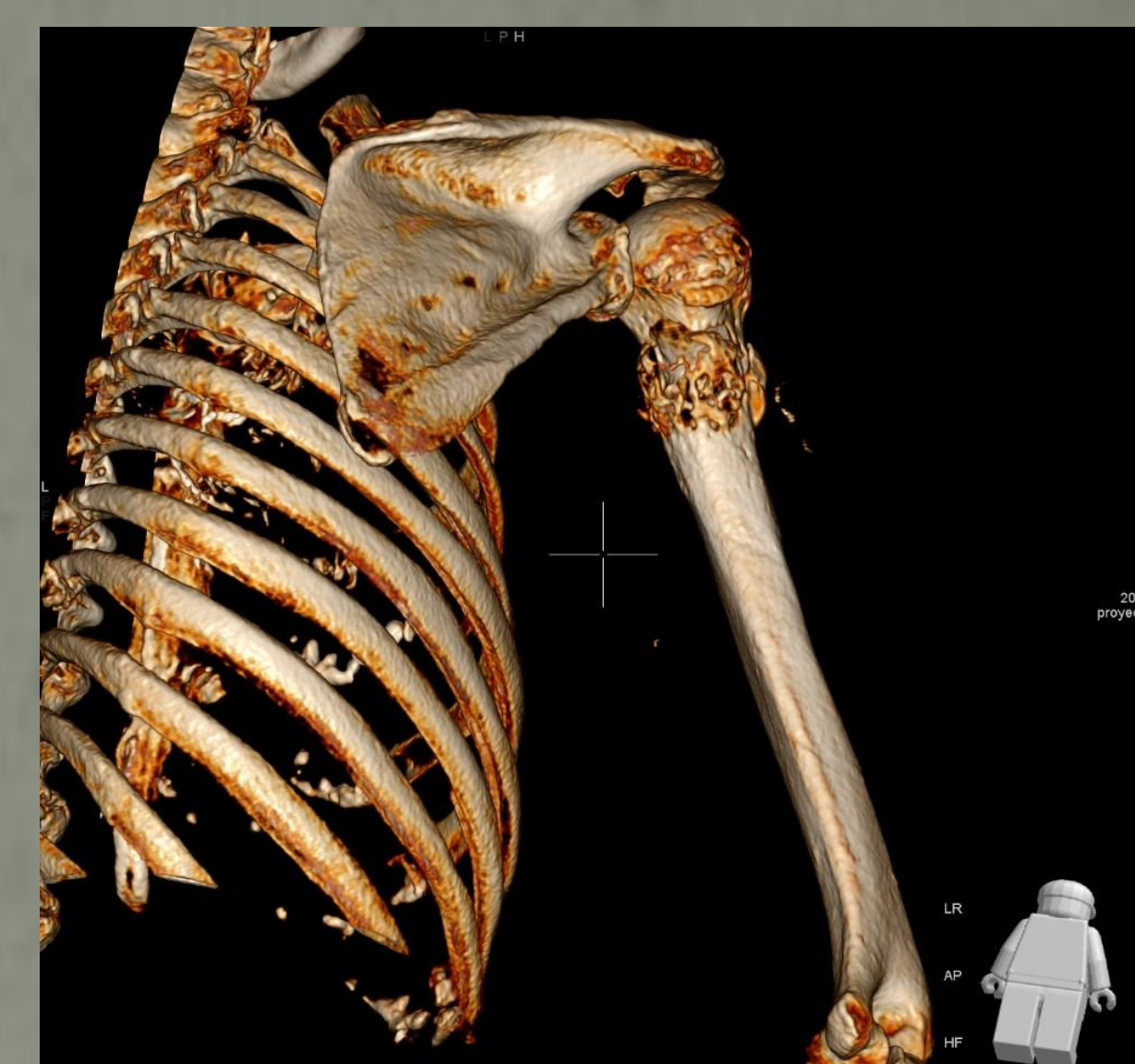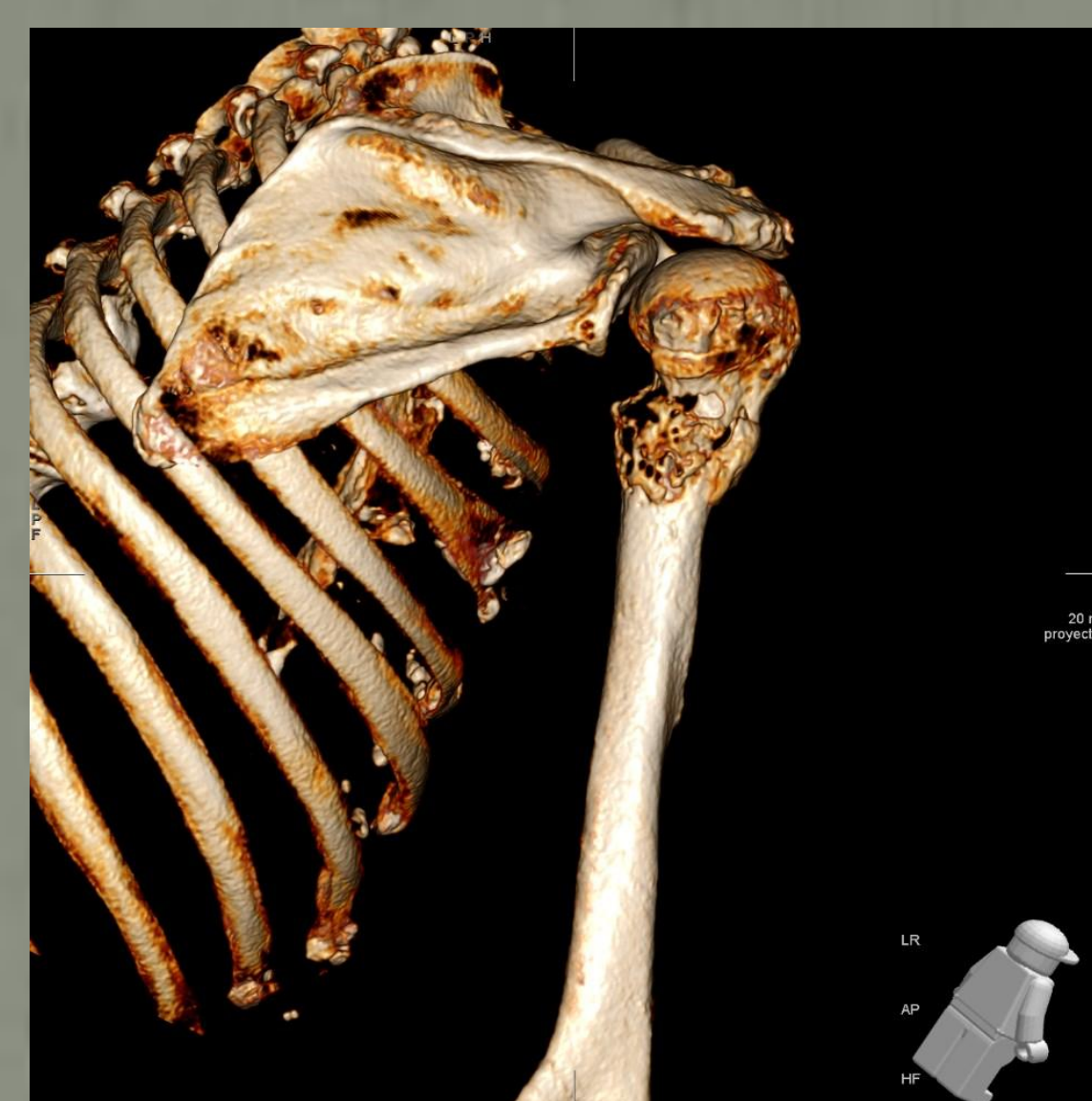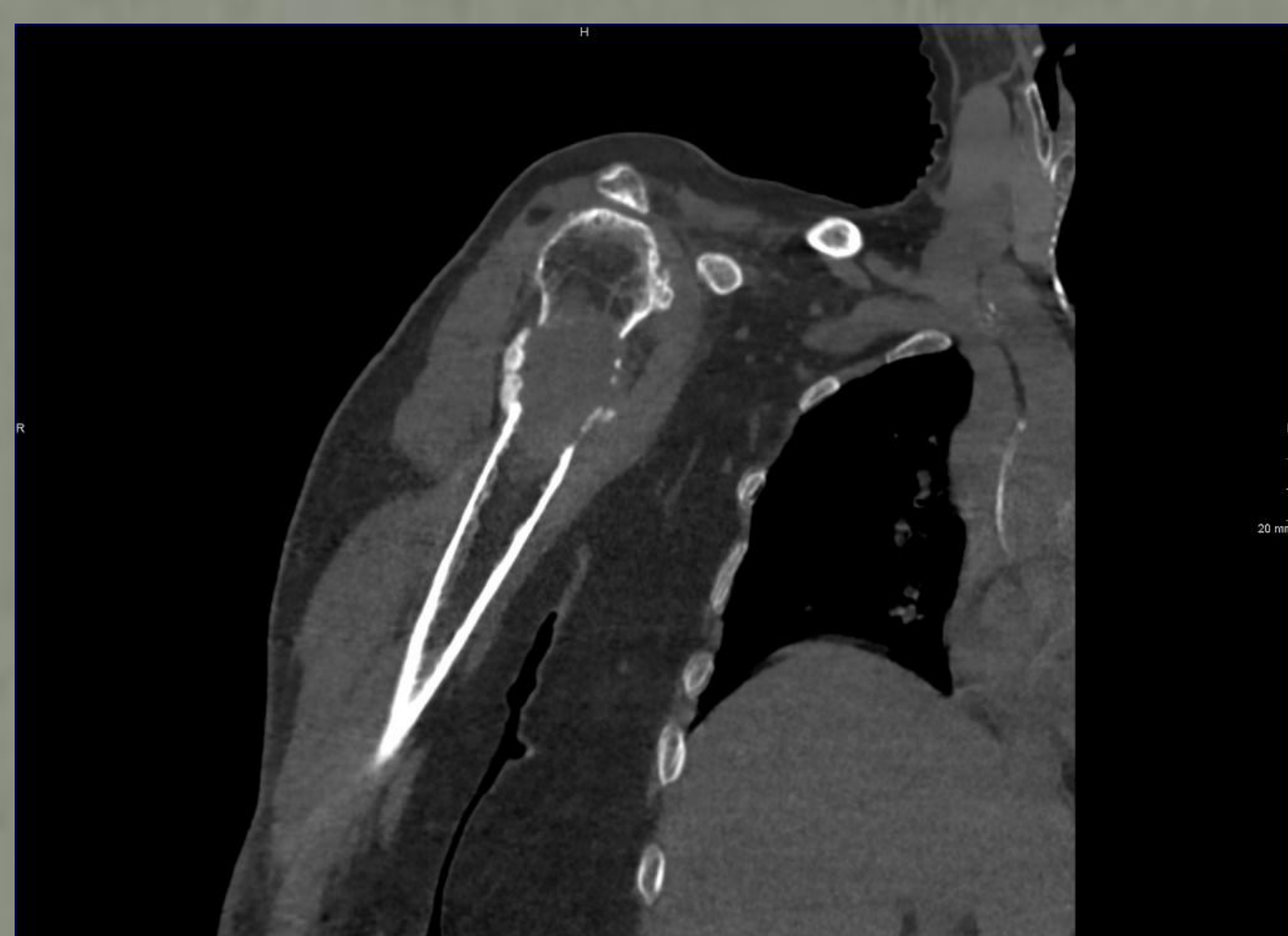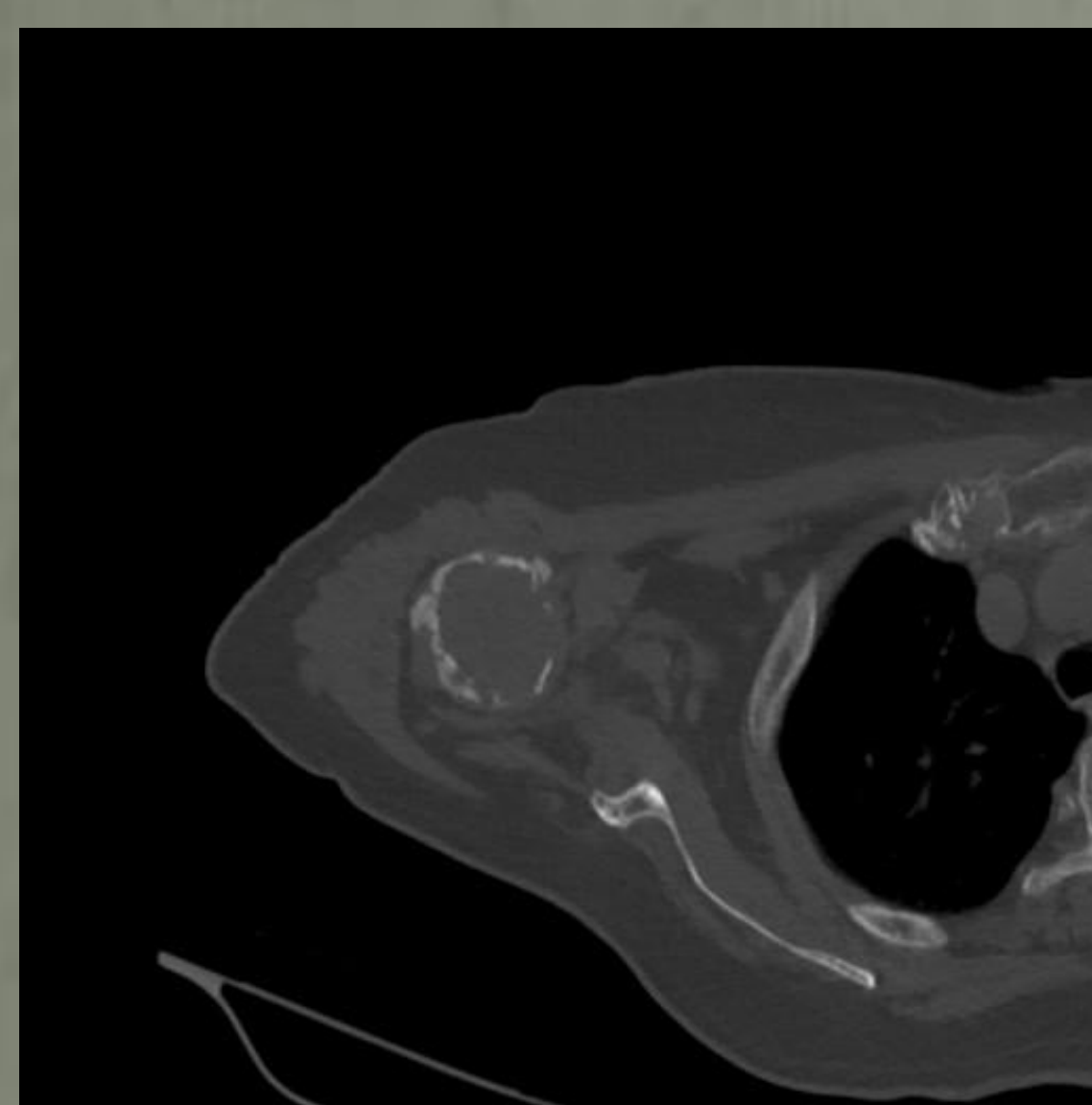
Mujer. 74 Años.

AP: Nefrectomía parcial por carcinoma de células claras hace cinco años

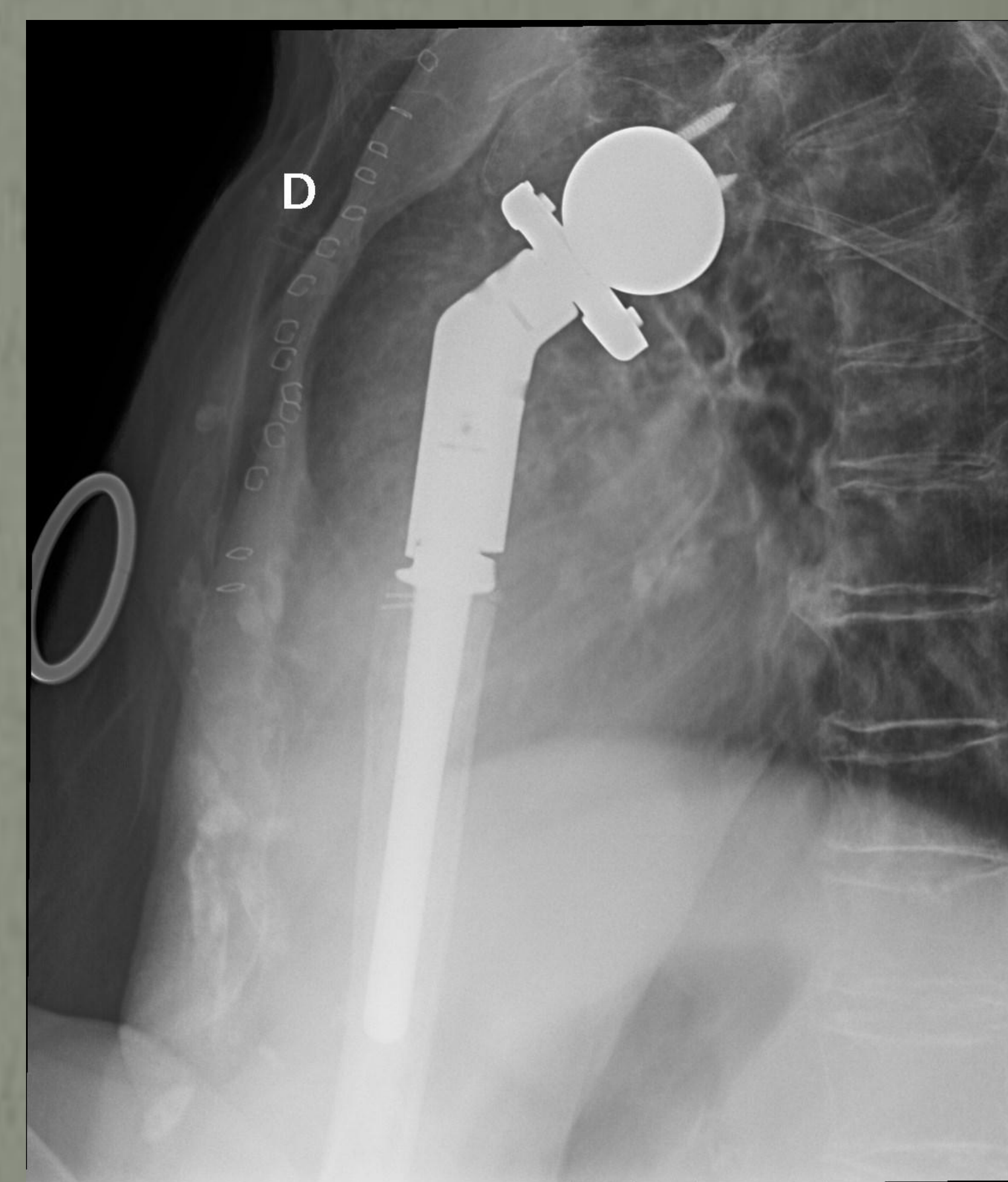
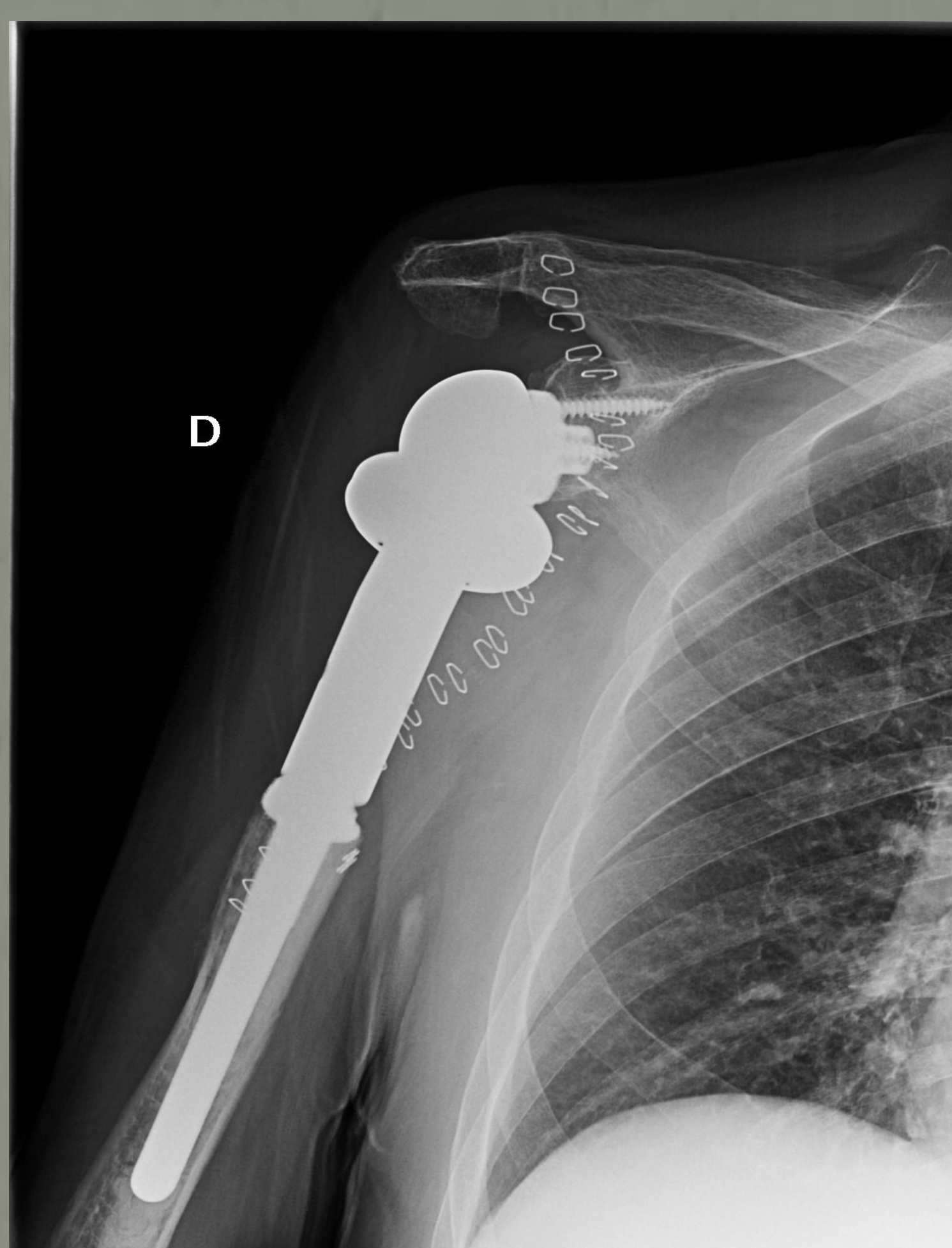
Acude a Urgencias por trauma de moderada intensidad sobre hombro derecho



Dada alta sospecha de fractura patológica, se realiza TC + Biopsia: Infiltración por carcinoma renal de células claras



Tras evidenciarse ausencia de otros focos de enfermedad neoplásica en estudios de extensión, se procede a la realización de una resección de aproximadamente los 10 cms proximales del húmero + reconstrucción con prótesis tumoral inversa de hombro sin incidencias



A los 6 meses de la cirugía, la paciente no tiene limitaciones para las ABVD. Presenta una antepulsión activa de 100º, una abducción de 90º y llega a la nuca realizando rotación externa, presentando mayor limitación para la rotación interna (L5)

Las metástasis óseas únicas con tumor primario controlado pueden ser tratadas mediante metastasectomía + posterior reconstrucción pertinente. En este caso, dada la vecindad a la articulación, se optó por la realización de una artroplastia total inversa con megaprótesis con unos más que aceptables resultados funcionales.