

A propósito de un caso: Luxación anterior pura de cadera en jugador de rugby

Jiménez Tostado, S., García Sánchez, P., Junquera Méndez, C., García Espasandín, K.,
Fernández Somiedo, I.

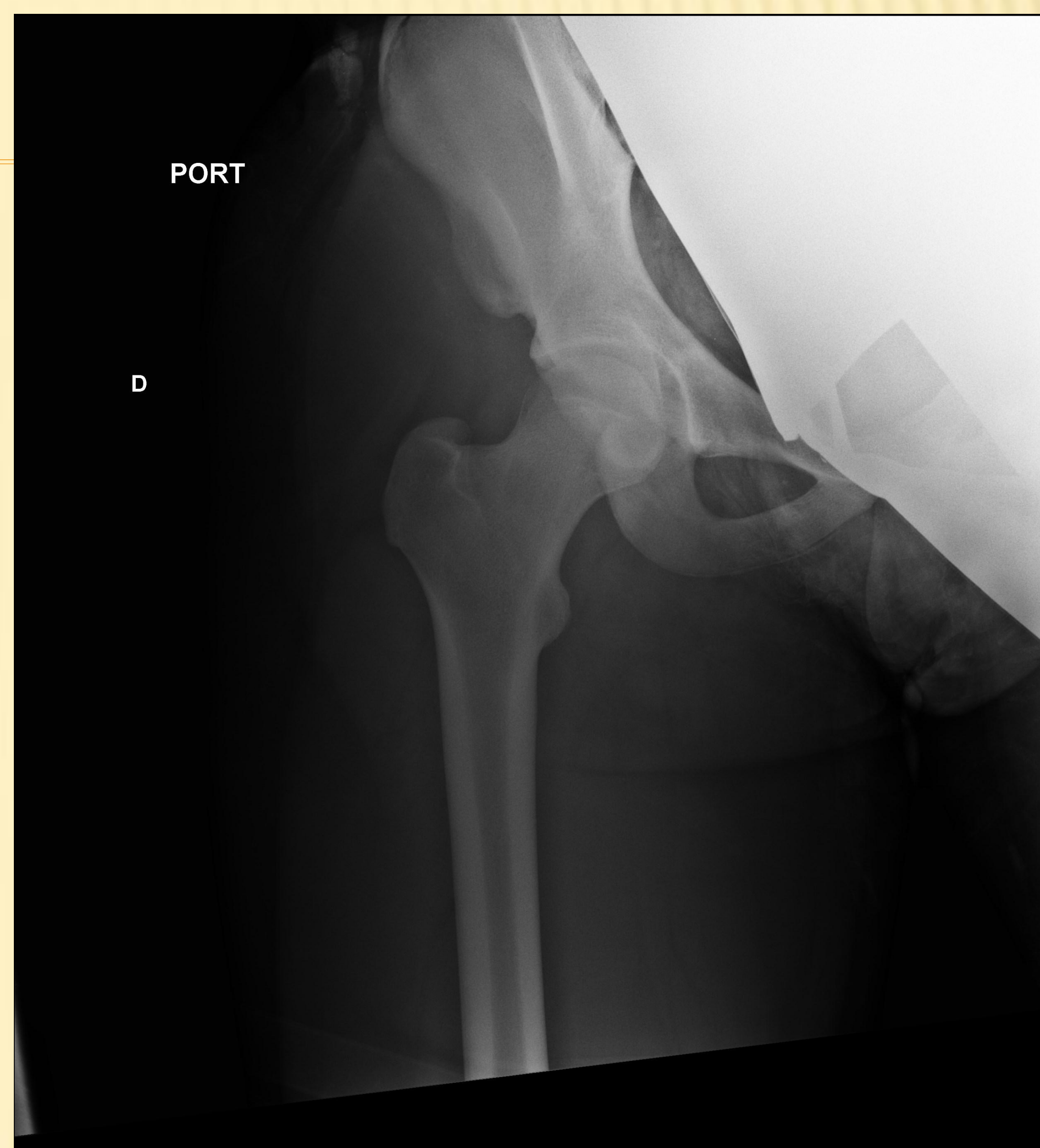Varón. 15 años

Sufre placaje por detrás mientras jugaba a rugby. Desde entonces, dolor e impotencia funcional severa en cadera derecha

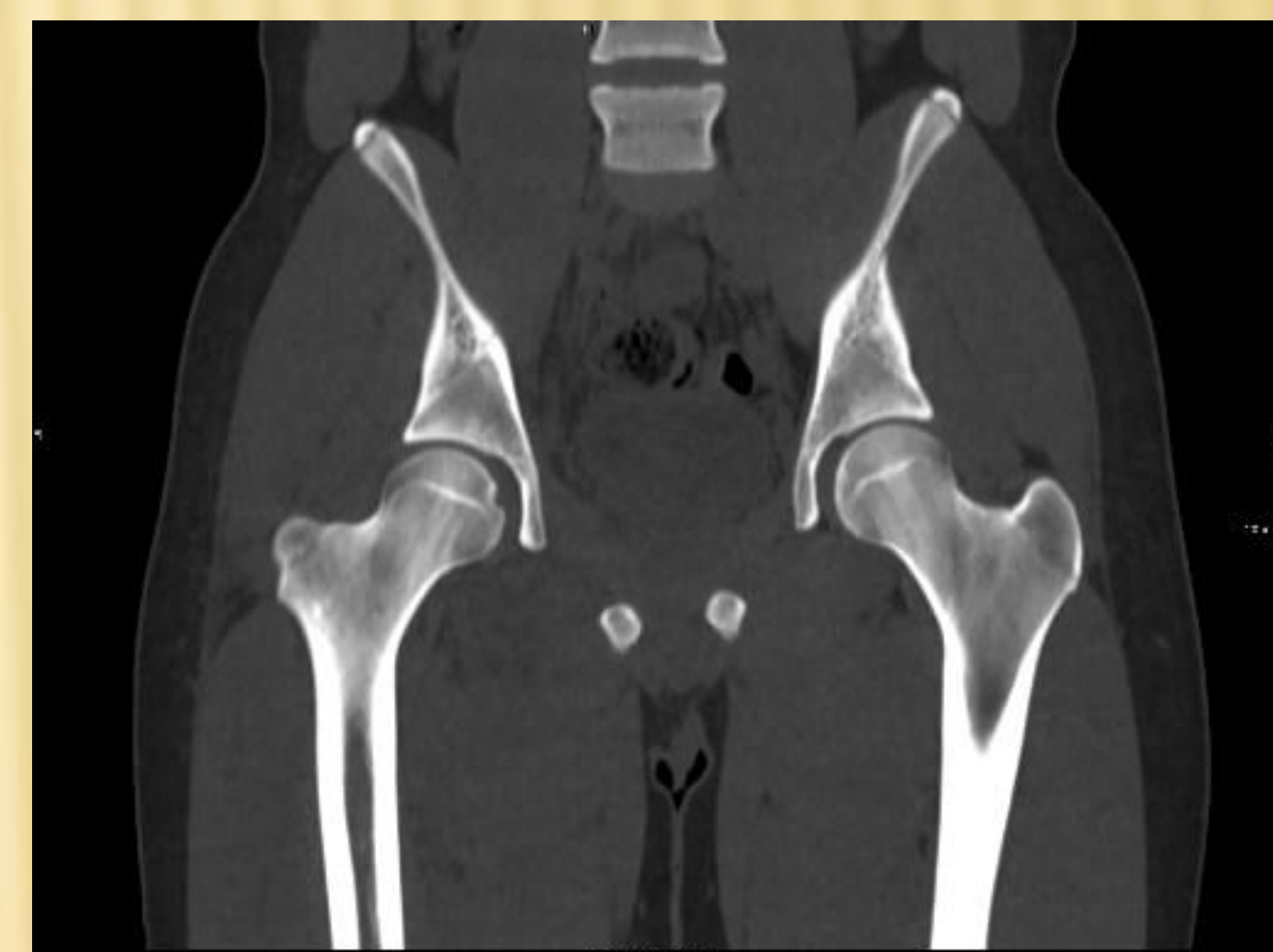
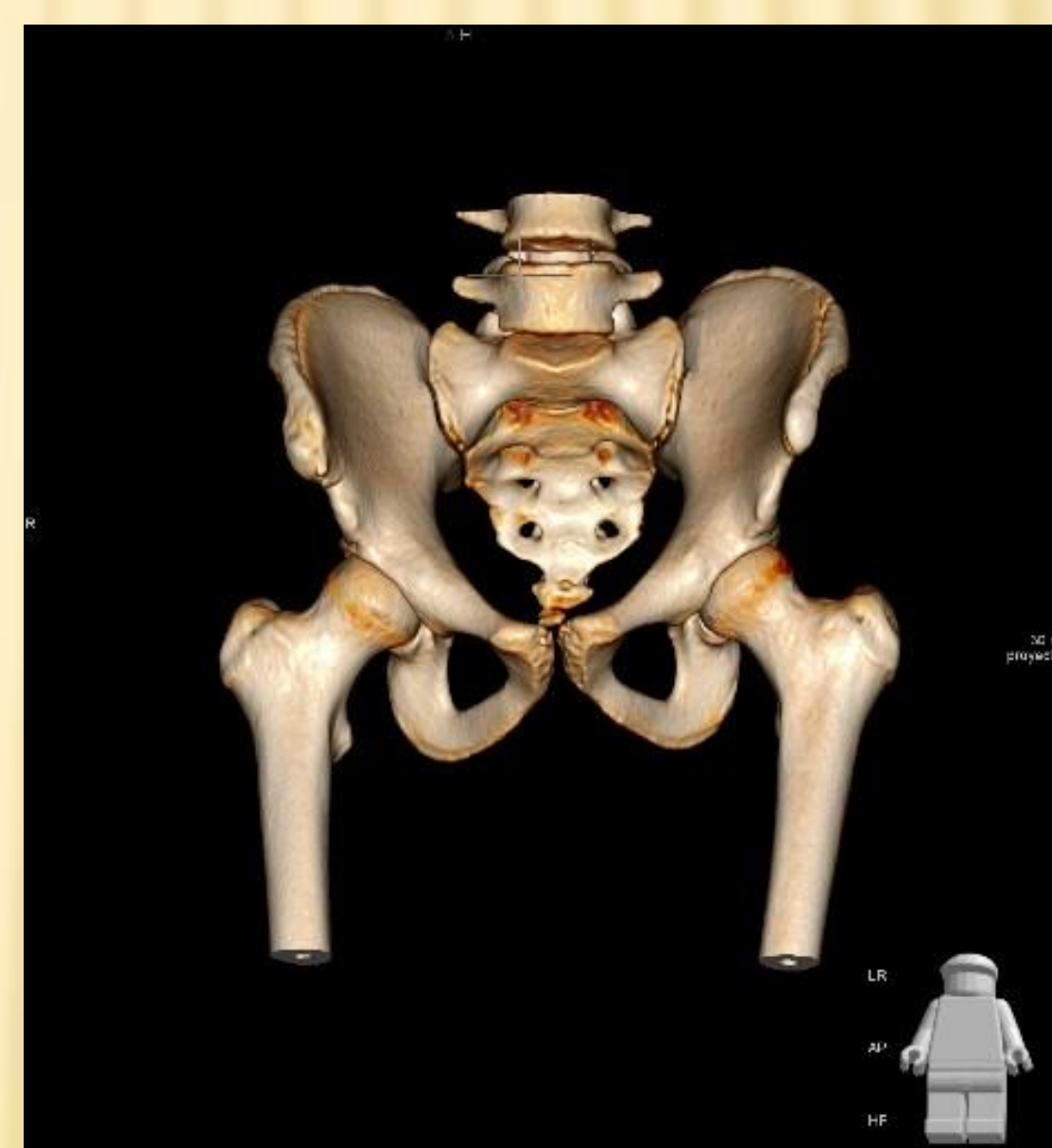
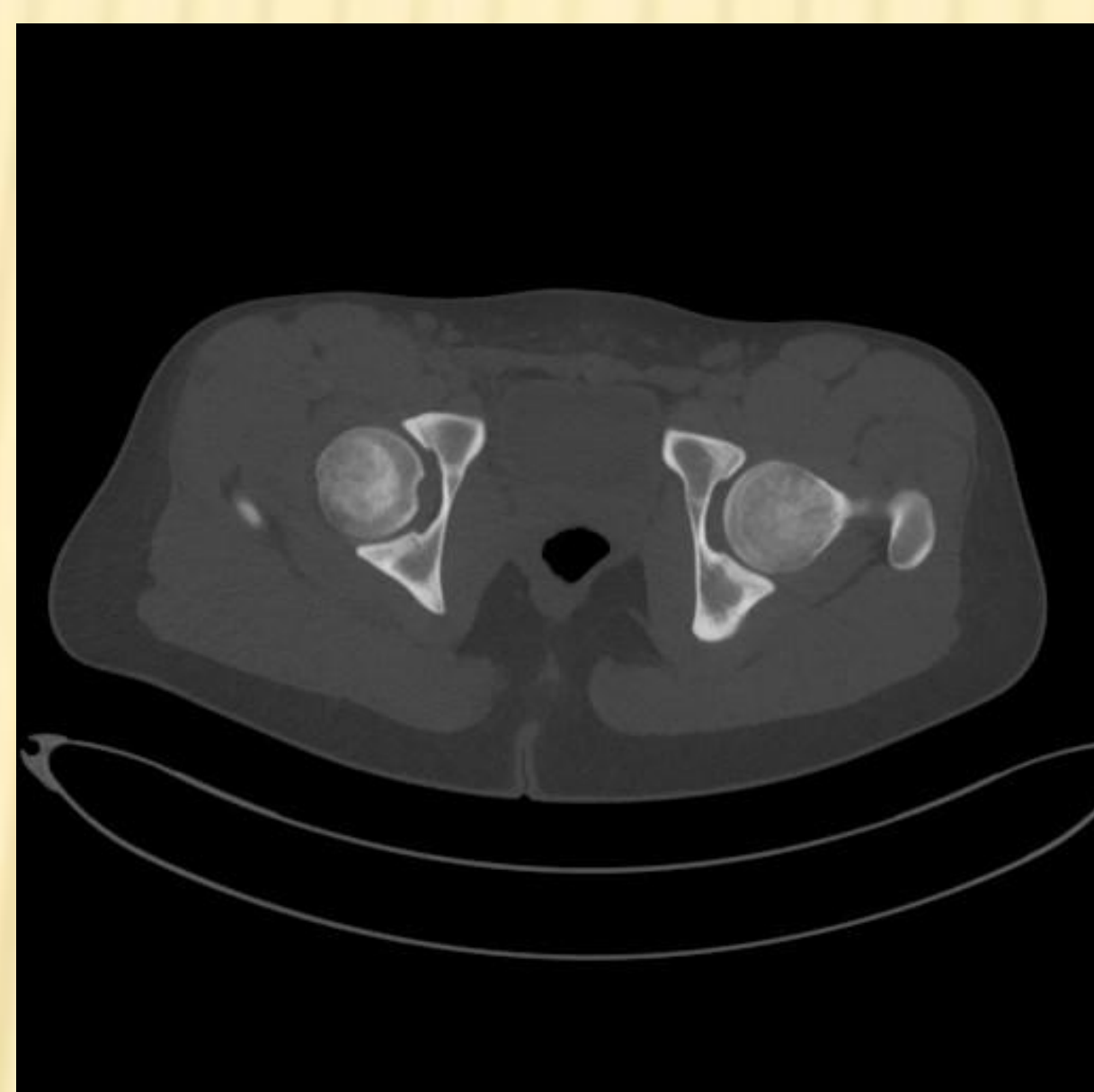
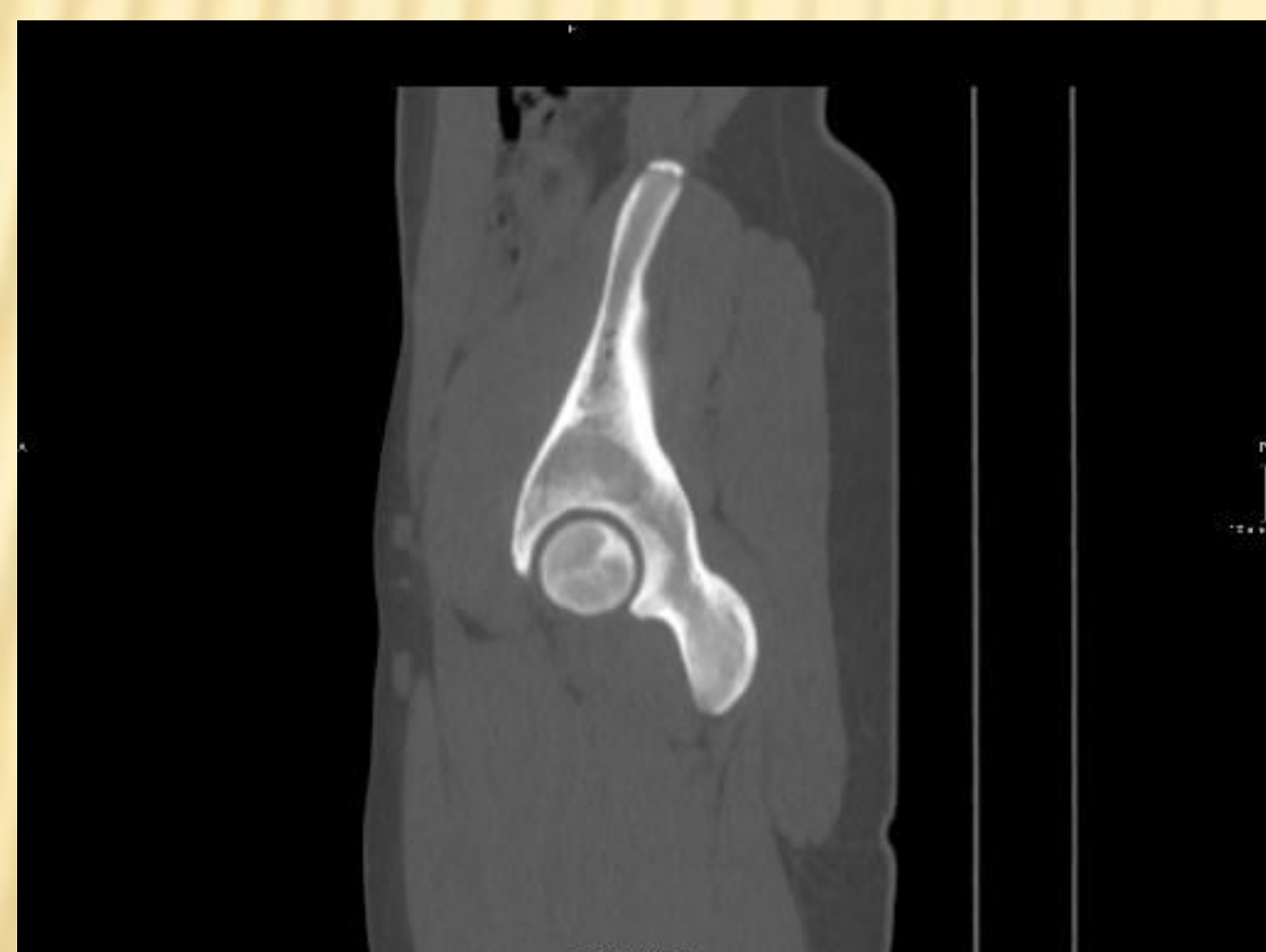
MID acortado y en rotación externa

JD: Luxación anterior de cadera derecha

Se realiza reducción cerrada con dicho control radiológico posterior



Se coloca una tracción blanda con 3 kgs y se procede a realización de TC, sin observarse ninguna lesión sobreañadida



El paciente permanece ingresado con la tracción de partes blandas durante una semana. Posteriormente, se retiró la tracción y presentó en todo momento buena evolución, mostrándose prácticamente asintomático al iniciar la sedestación y deambulación

La luxación anterior de cadera es una lesión poco frecuente y que se produce por traumatismos de alta energía. El pronóstico de una luxación de cadera depende de la gravedad de la lesión así como del tiempo que se tarda en realizar la reducción, que está relacionado con el riesgo de desarrollo de necrosis avascular. La luxación anterior de cadera tiene mejor pronóstico que la luxación posterior cuando se realiza un tratamiento temprano adecuado.