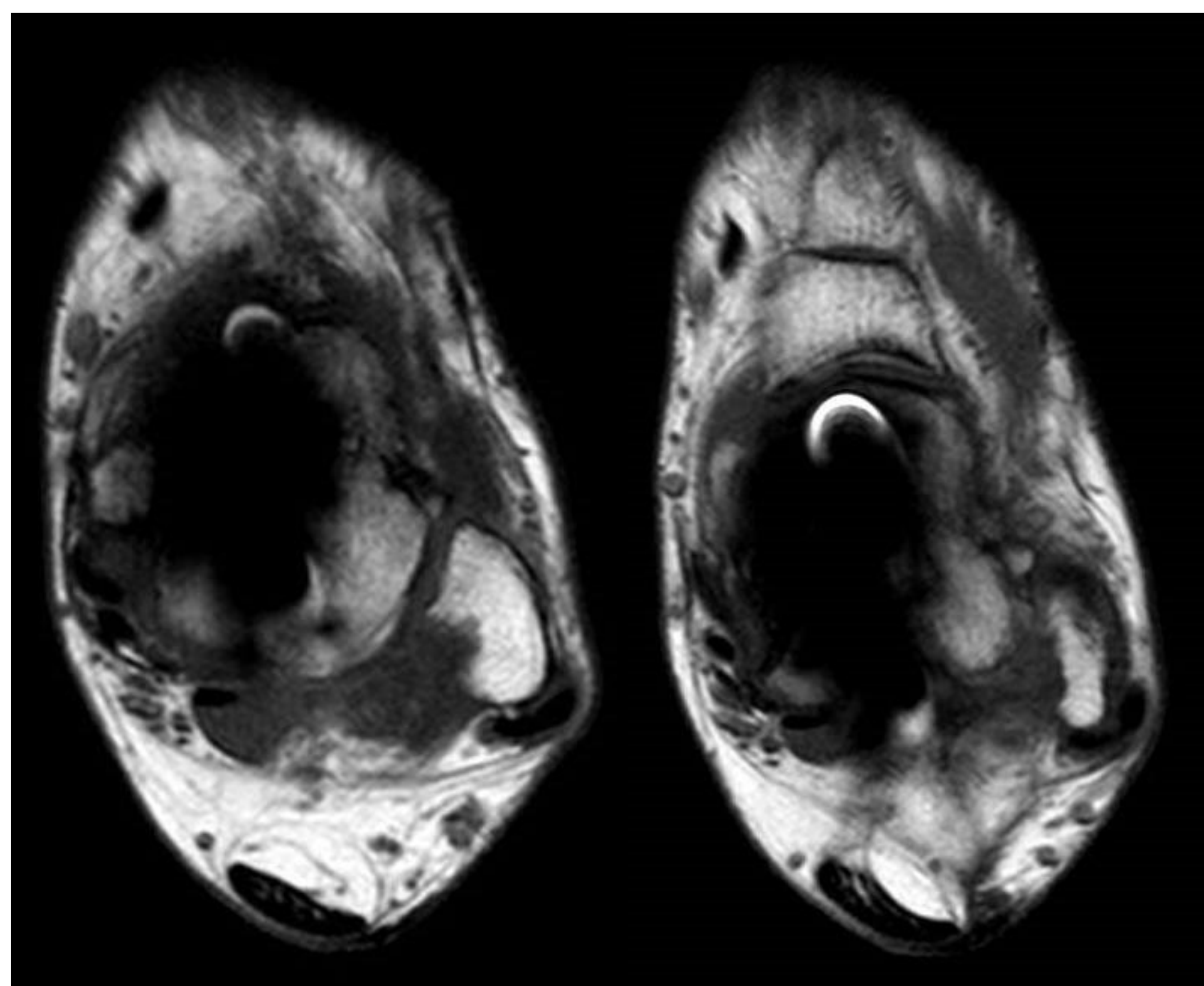
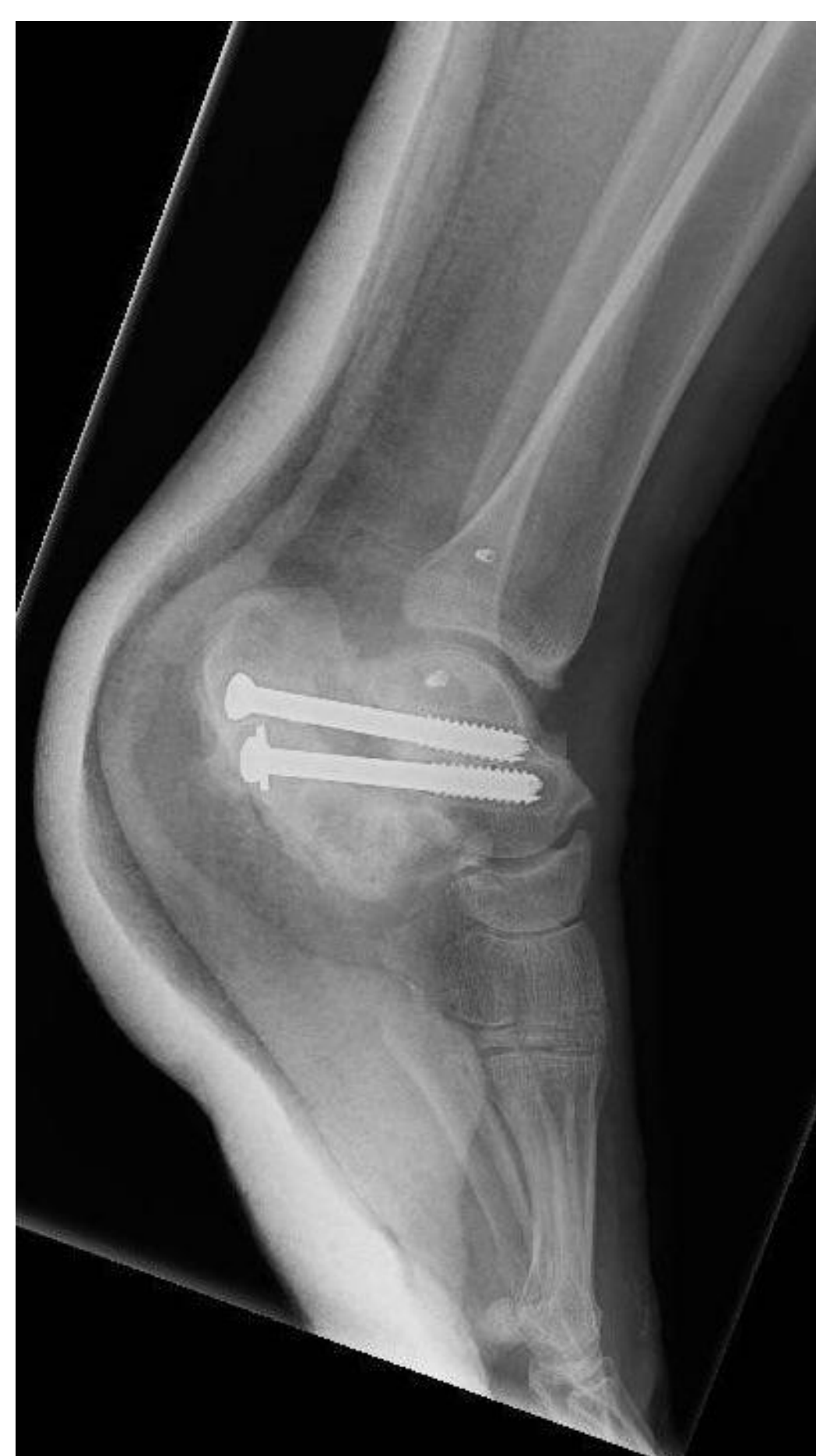
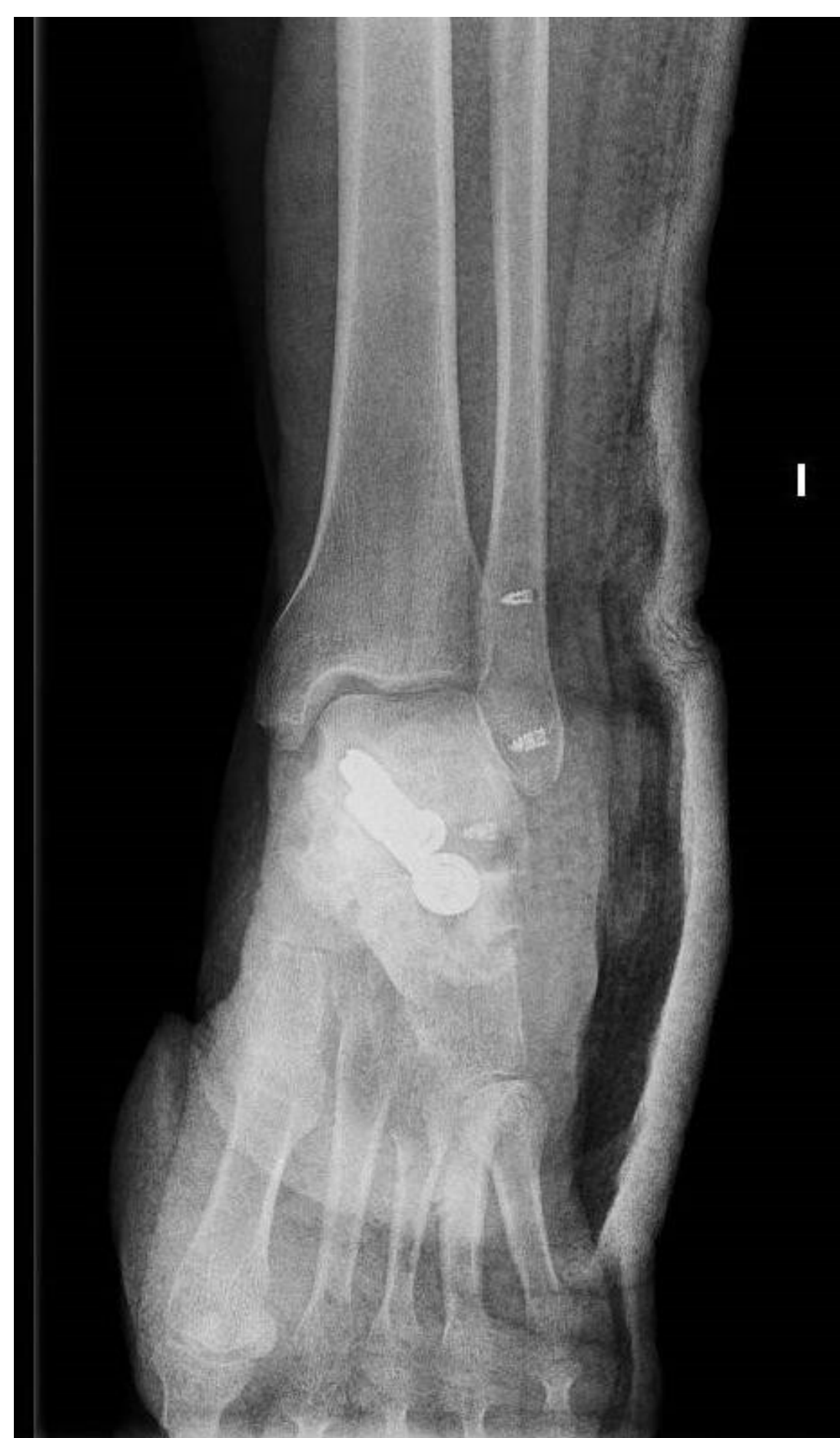
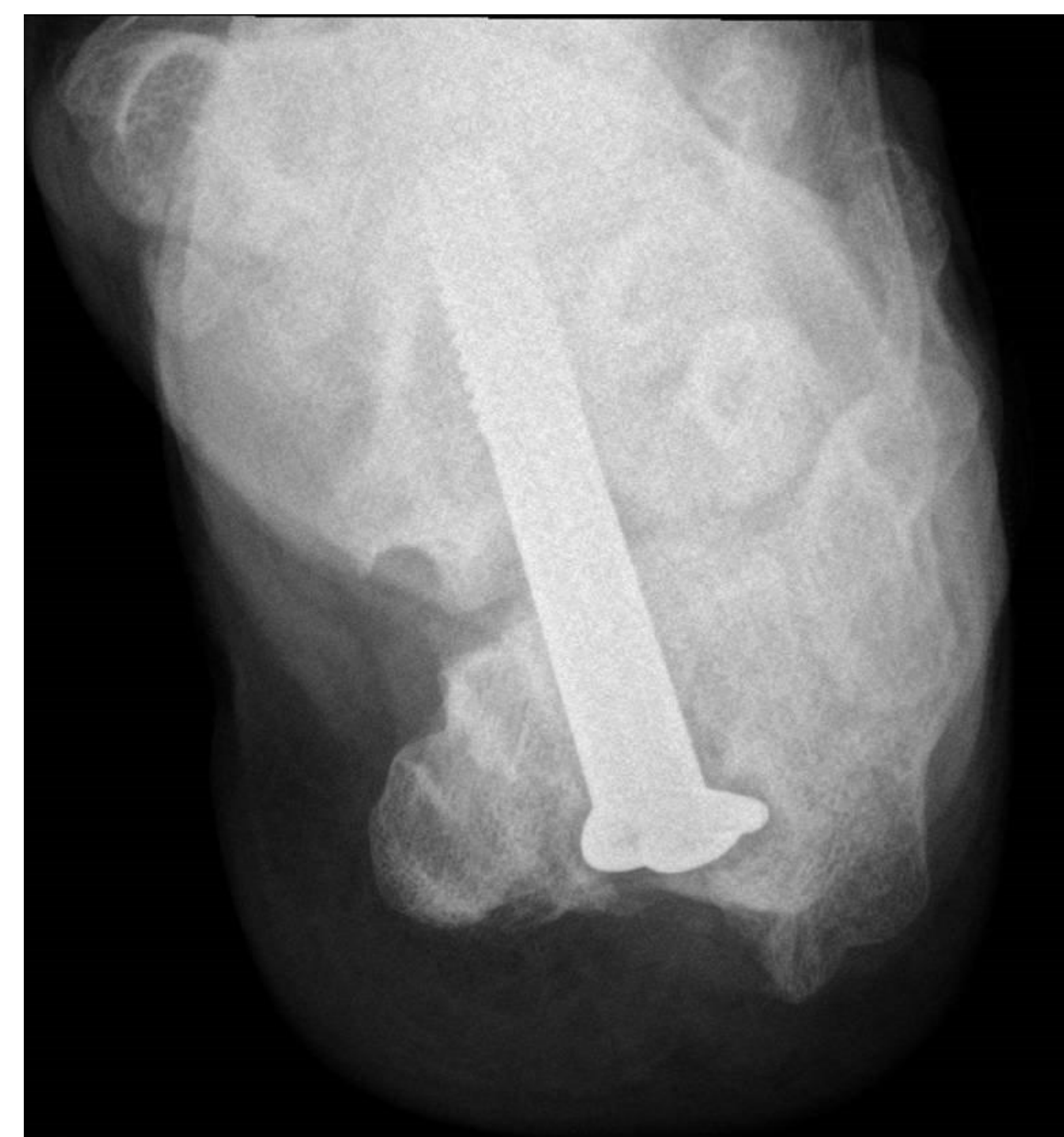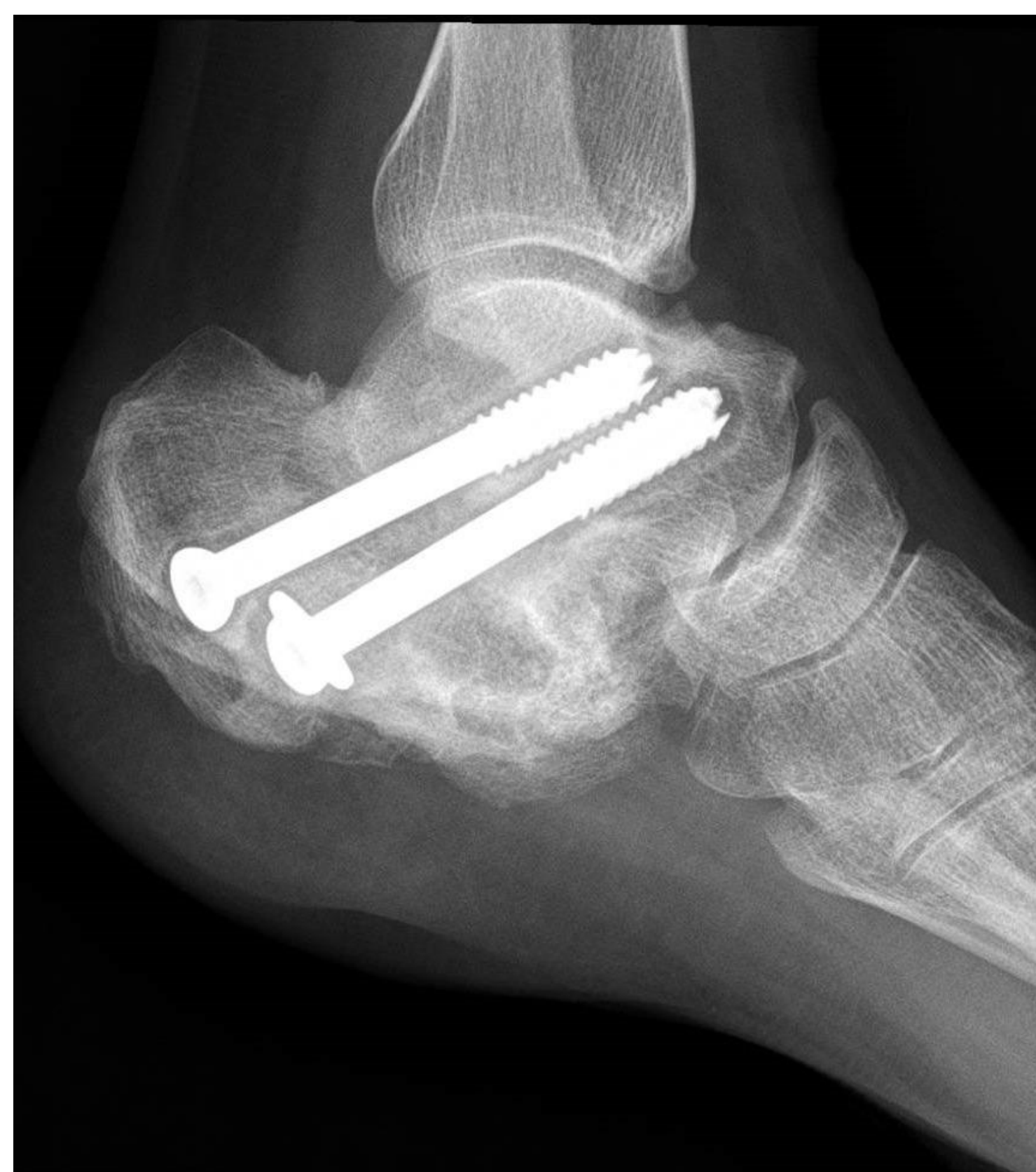LUXACIÓN DE PERONEOS EN UNA PACIENTE CON FRACTURA INTRAARTICULAR DE CALCÁNEO

VICTOR RODRIGUEZ VEGA, ISMAEL AUÑÓN MARTIN, MIGUEL AROCA PEINADO Y VERÓNICA JIMÉNEZ DÍAZ
SERVICIO DE TRAUMATOLOGÍA HOSPITAL 12 DE OCTUBRE

Presentamos el caso de una paciente que presentó fractura bilateral de calcáneo secundarias a precipitación, inicialmente tuvo que ser intervenida de urgencia por síndrome compartimental debido a lo cual y el mal estado de partes blandas en un segundo tiempo se realizó artrodesis in situ. 5 años después del traumatismo inicial consulta por dolor en región lateral de tobillo específicamente con dolor en región retromaleolar. Se realizaron Rx lateral y Axial de calcáneo y se completó estudio con RMN y TAC de tobillo y pie. En las pruebas se confirmó el diagnóstico de **luxación de tendones peroneos y se apreció consolidación viciosa** con aumento de la anchura de talón.



Se programó intervención para **osteotomía de pared lateral de calcáneo, profundización de canal retromaleolar** con fresa de alta velocidad y reconstrucción de retináculos peroneos con arpones intraóseos.

Al año postoperatorio la paciente ha mejorado de su sintomatología encontrándose sin dolor y sin referir limitaciones para utilizar cualquier tipo de calzado.

