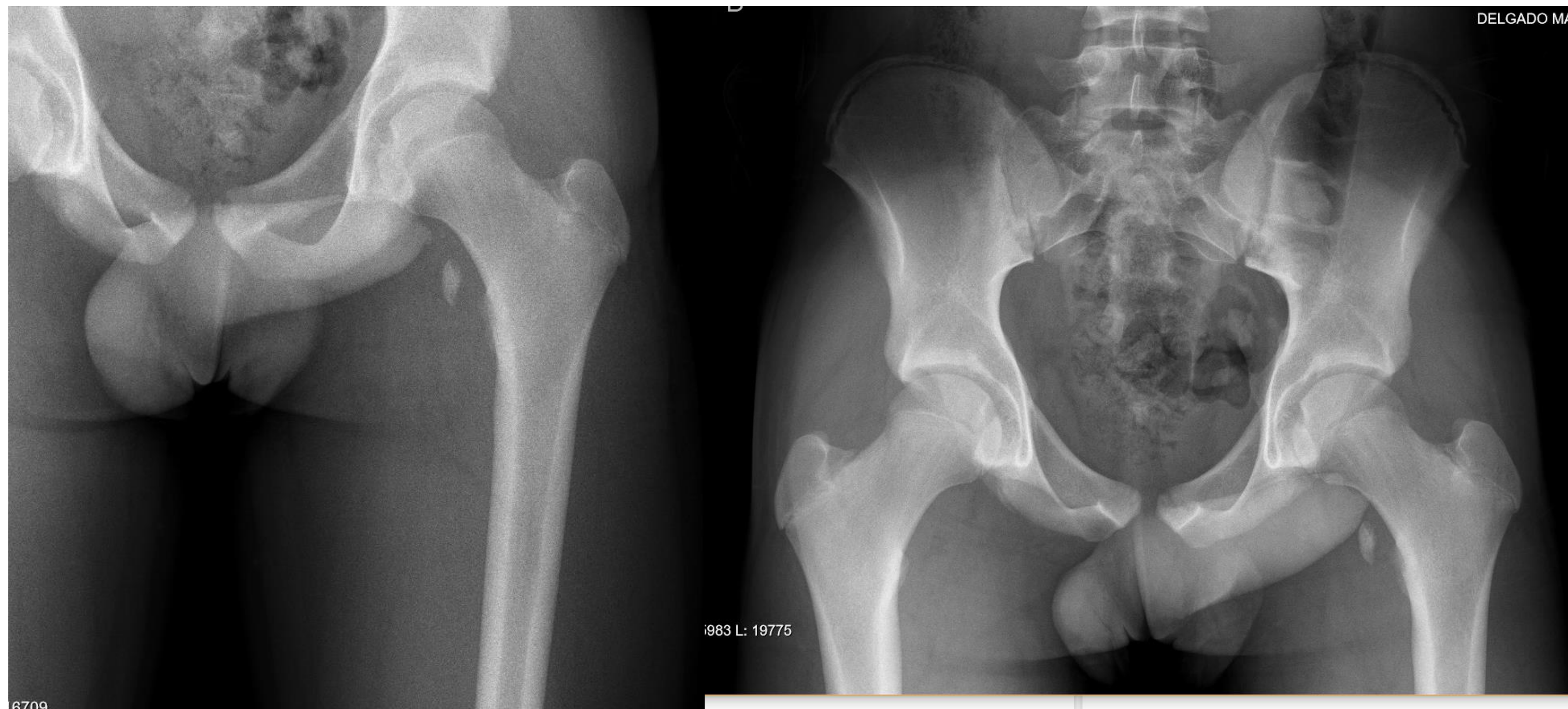


ARRANCAMIENTO TROCÁNTER MENOR EN VARÓN 14 AÑOS.

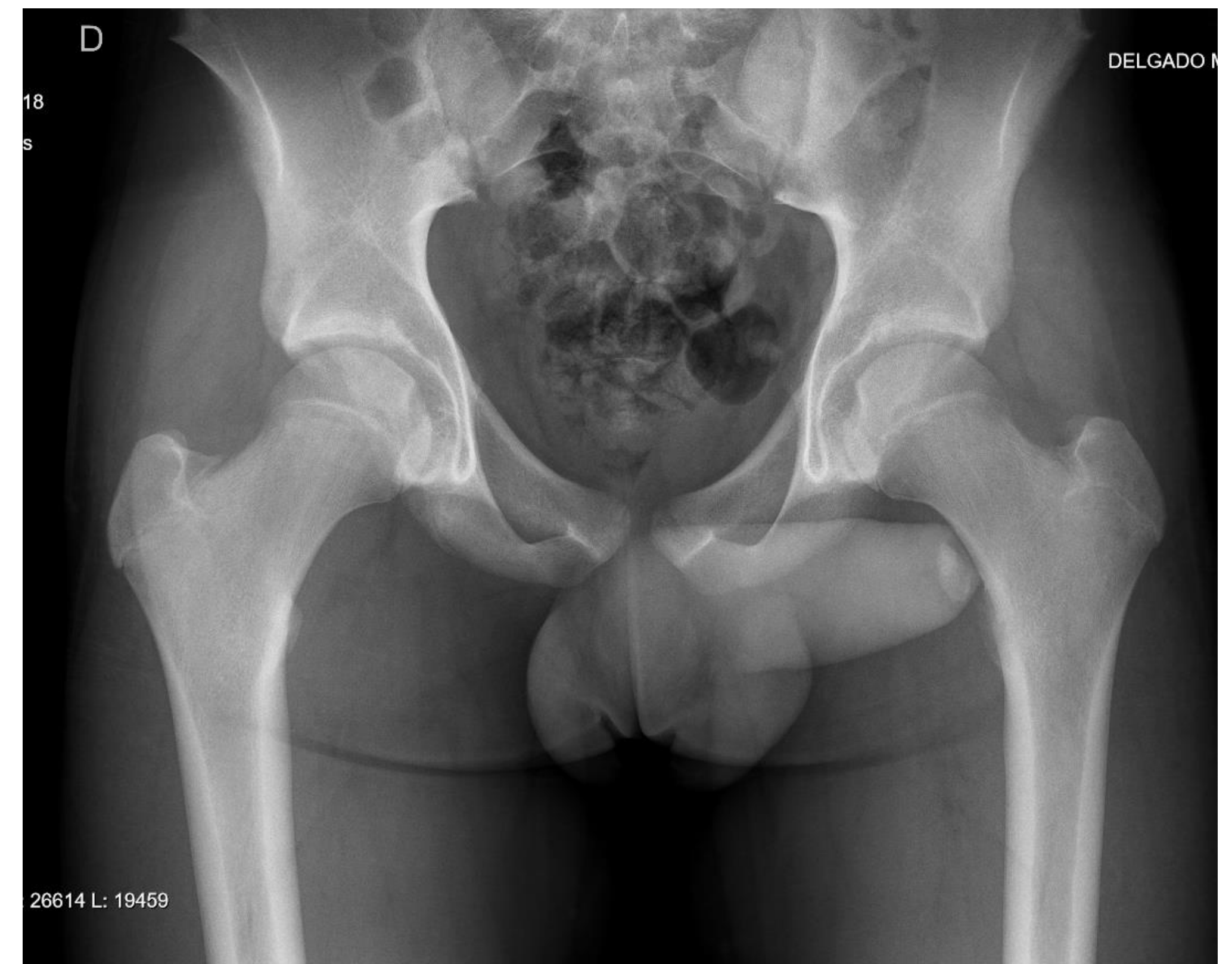
*Muniesa Herrero, MP; Barberena Turrau, N; Planas Gil, A; Royo Agustín, M; Castro Sauras, A.
Hospital Obispo Polanco, Teruel*

INTRODUCCIÓN: Presentamos el caso de un varón de 14 años que presenta un arrancamiento de trocánter menor de fémur izquierdo, tras traumatismo jugando al fútbol. Dolor a la palpación en región inguinal derecha y a la flexión de la cadera derecha.

MATERIAL-MÉTODOS: RX PELVIS: Arrancamiento de trocánter menor del fémur izquierdo.



Rx AP Pelvis: Fractura-arrancamiento trocánter menor fémur izquierdo



Rx control 4 meses post-lesión

RESULTADOS: Se decide tratamiento conservador de la patología con AINES durante 10 días, frío local y abstención de ejercicio físico de impacto durante 8 semanas.

- Se permite apoyo parcial los primeros 10 días, con aumento progresivo de la carga en función del dolor.
- Se sigue al paciente en consultas externas de traumatología hasta los 4 meses de evolución. Al alta presenta movilidad completa e indolora de la cadera.



CONCLUSIONES:

- El trocánter menor es el lugar de inserción del tendón del psoas-ilíaco. En pacientes con núcleos de osificación sin fusionar, las fracturas por avulsión del trocánter menor suelen ser secundarias a una contracción muscular violenta.
- En adultos, las fracturas por avulsión del trocánter menor son muy poco frecuentes y, en ausencia de un antecedente de traumatismo importante, se debe descartar una infiltración tumoral del trocánter.