

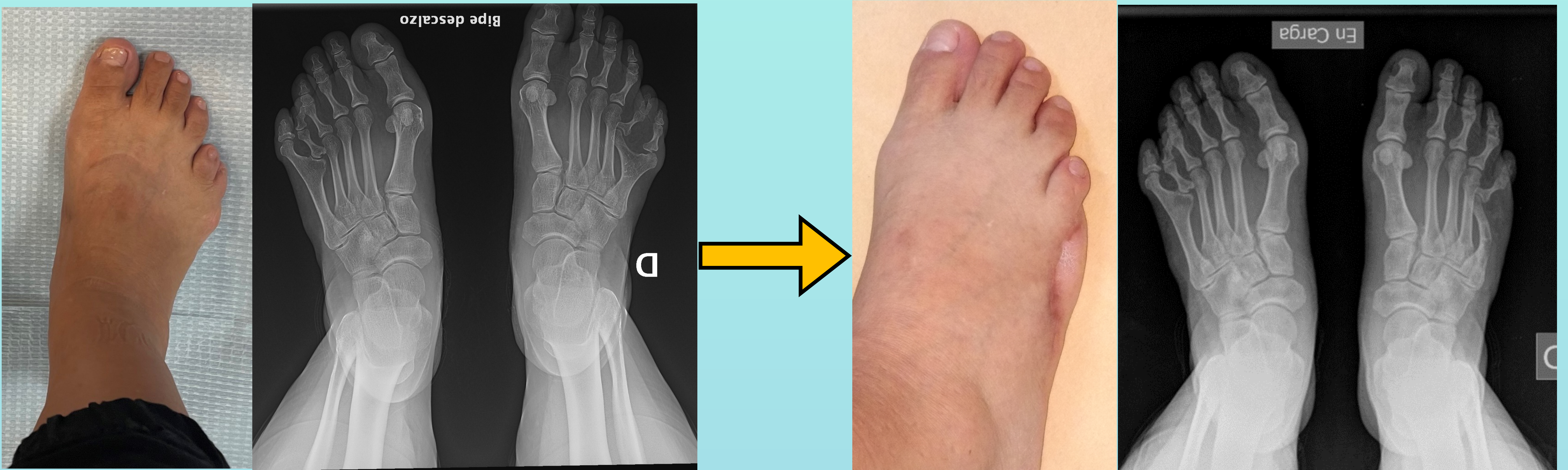
# TRATAMIENTO DE LA POLIDACTILIA POSTAXIAL INDEPENDIENTEMENTE DE LA EDAD

Susana Donadeu Sánchez, María Gaudiosa Vázquez, Marta Echevarría Marín, Antonio Jesús Fernández Fernandez-Arroyo, Laura Serrano Mateo

## CASO 1:

Mujer. 43 años. Hexadactilia bilateral MMII. Pie derecho, polidactilia postaxial con metatarso en "Y" según Ven-Watson.

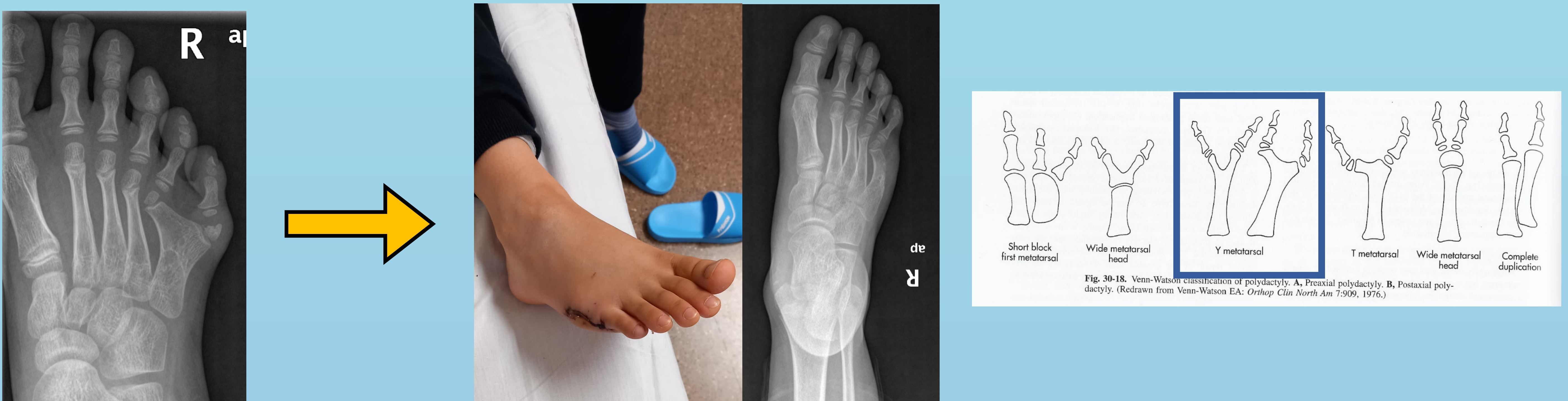Tratamiento quirúrgico: amputación del 6º radio.



## CASO 2:

Varón. 9 años. Hexadactilia de pie derecho, tipo metatarso en "Y" según Ven-Watson, aun con las fisis abiertas.

Tratamiento quirúrgico: amputación del 6º radio y reanclaje del tendón flexor del 5º dedo.



## CONCLUSION

La amputación del dedo supernumerario que resulta técnicamente más accesible y sencillo, tiene buenos resultados tanto funcionales como estéticos en los pacientes con polidactilia de MMII. La presencia de fisis abiertas en pacientes pediátricos NO implica un cambio de actitud en esta patología.