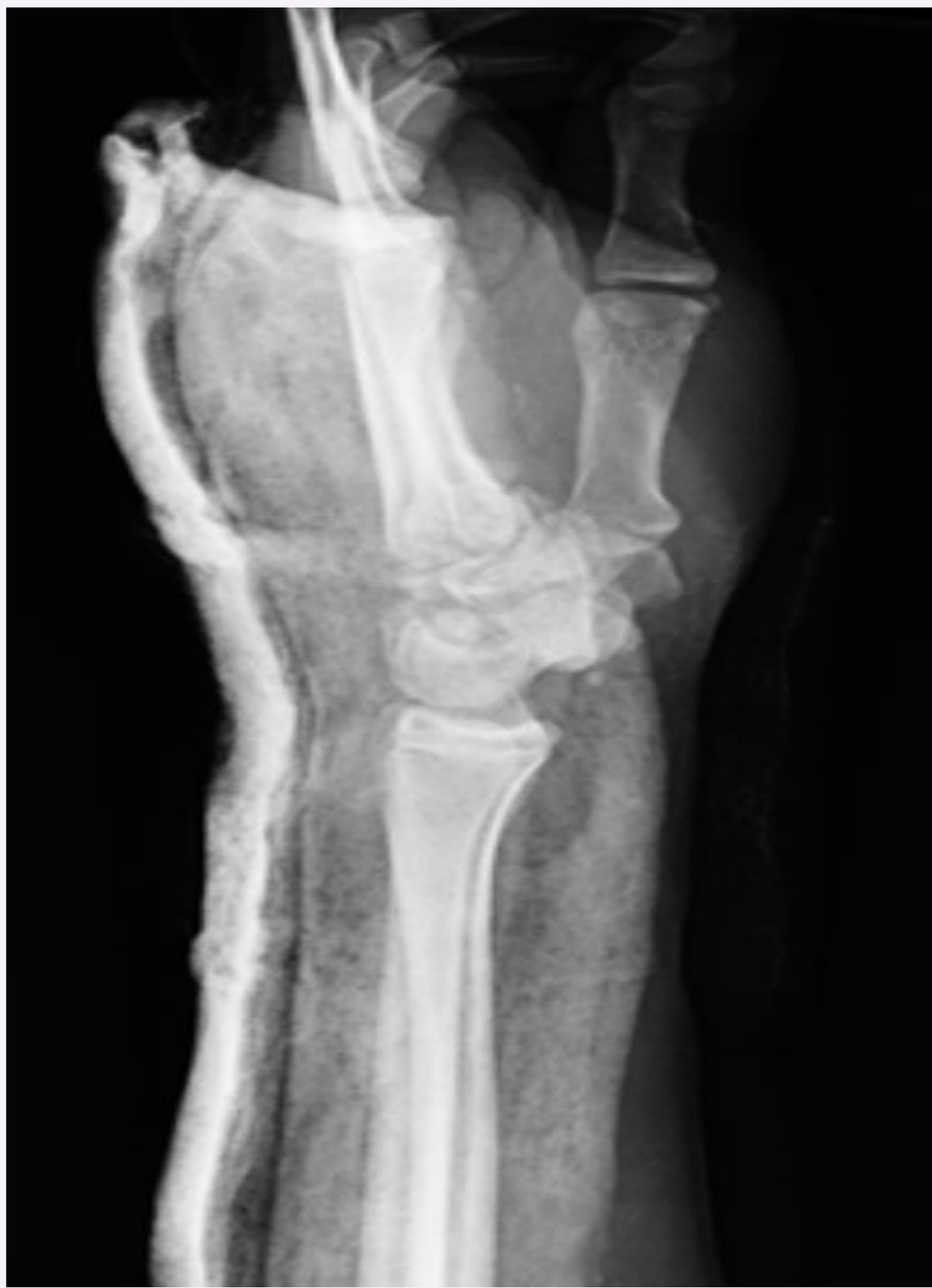
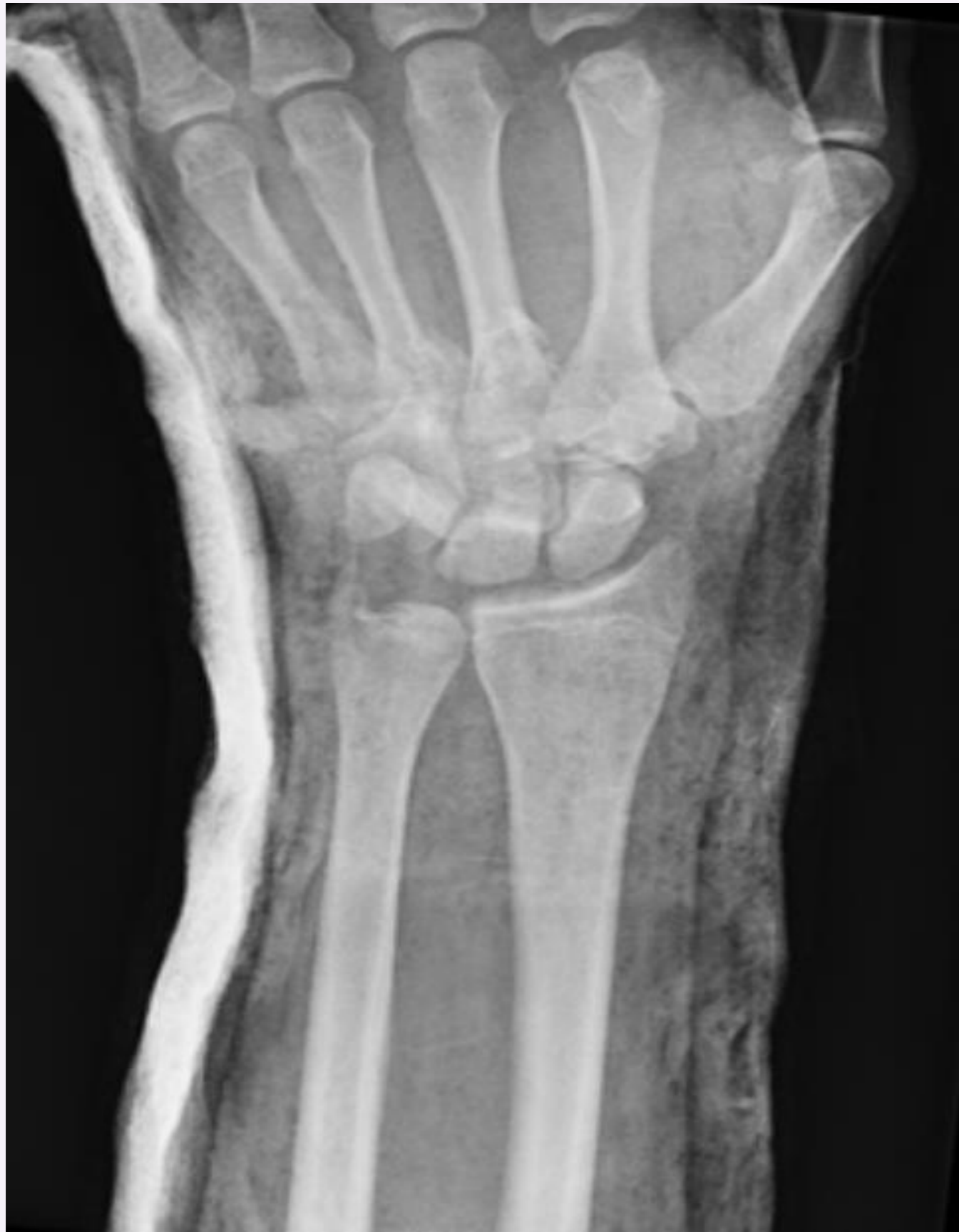
LUXACIÓN VOLAR DE HUESO GRANDE

Valverde Vázquez, María del Rocío; Chiappe, Caterina; Tortosa Sipán, Esteban; Coloma Saiz, Javier; Moreno Vadillo, Marta Pilar
Hospital Arnau de Vilanova – Hospital de Liria (Valencia)

La fractura luxación del grande es una patología poco frecuente resultado de traumatismos de alta energía con hiperextensión de muñeca y que suele estar asociada a lesiones más complejas del arco mayor del carpo. Su presentación de manera aislada resulta extremadamente rara pero urgente, pudiendo ocasionar graves complicaciones a largo plazo.



Paciente varón de 16 años que tras accidente de tráfico presenta deformidad y limitación a nivel distal en ambos miembros superiores.

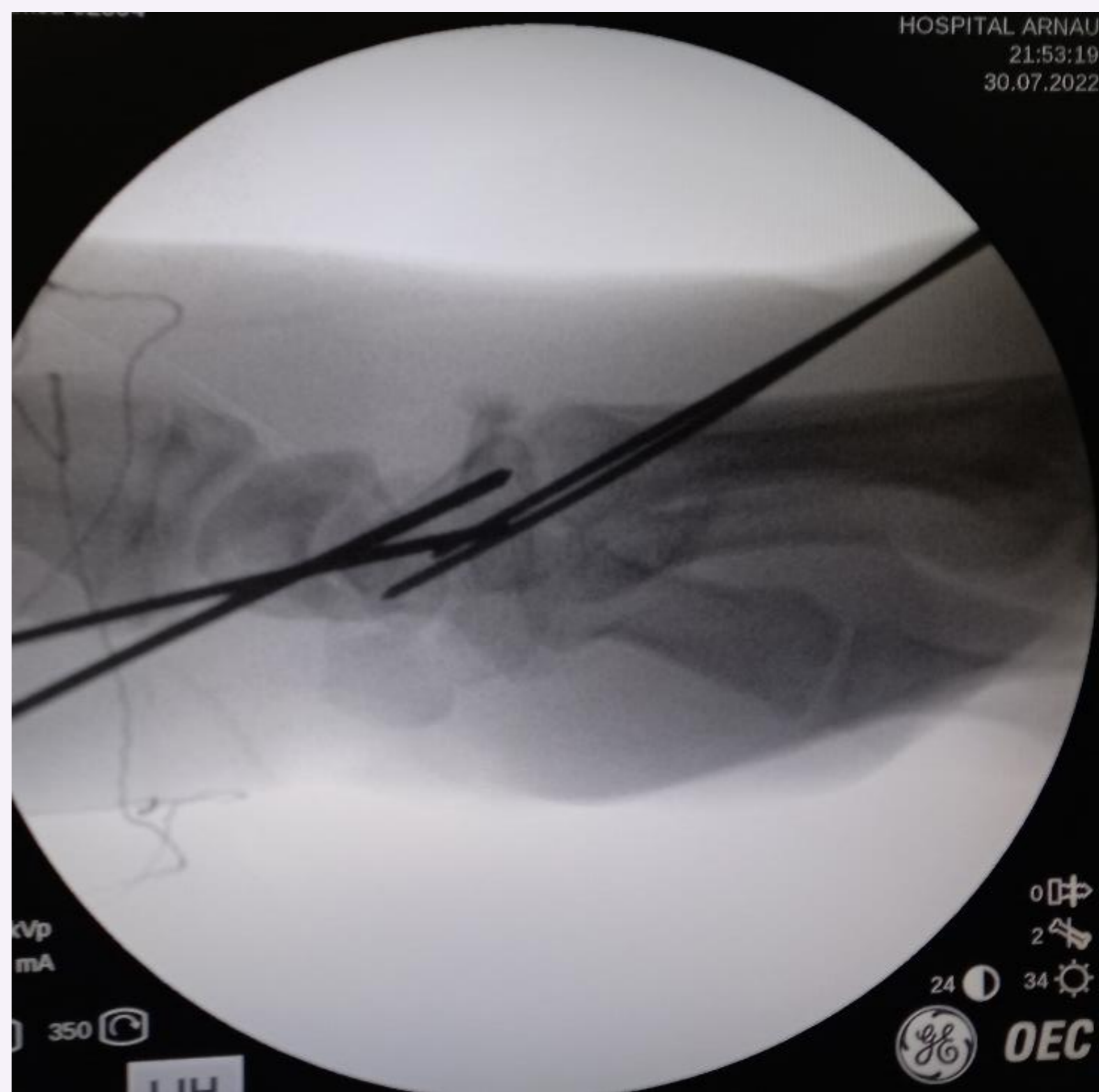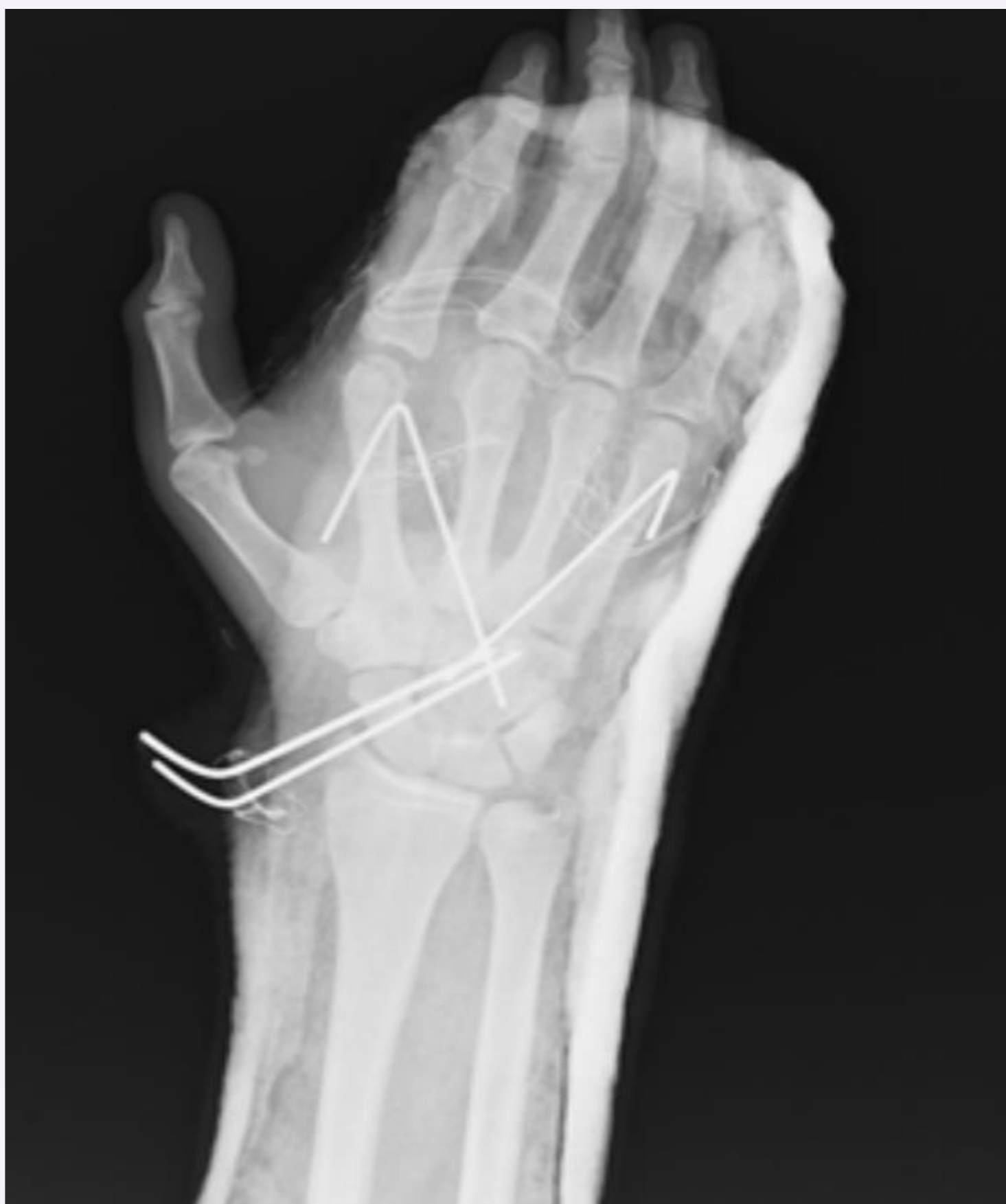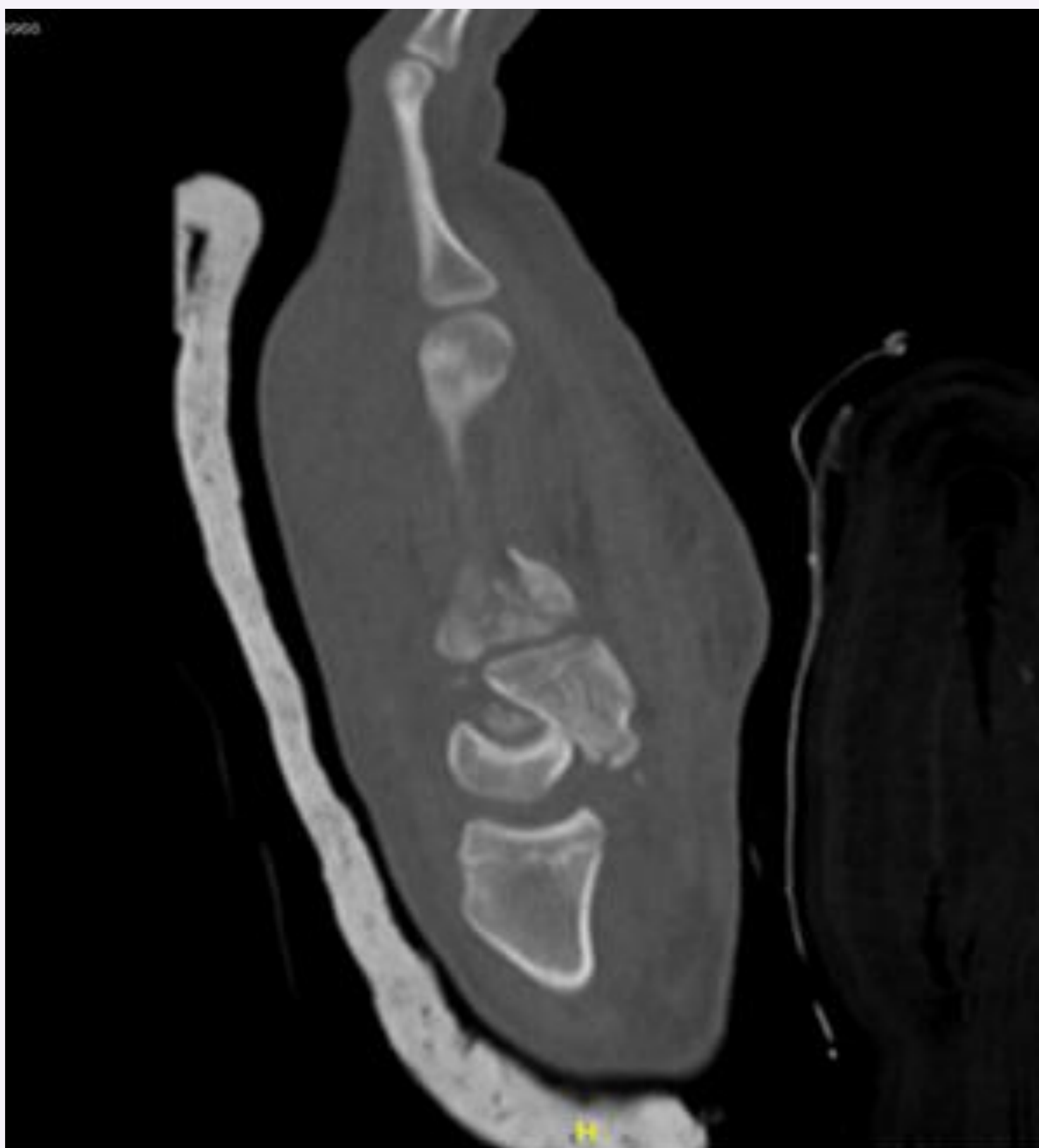
A la exploración física de MSI:
Gran tumefacción y hematoma en palma de la mano con herida puntiforme en la misma.
Vasculonervioso conservado

Rx muñeca izquierda:
Fractura base de 2º, 3º y 4º metacarpianos. Sospecha de luxación del carpo. Se objetiva pérdida de los arcos de Gilula.

Se solicita TC en el Servicio de Urgencias

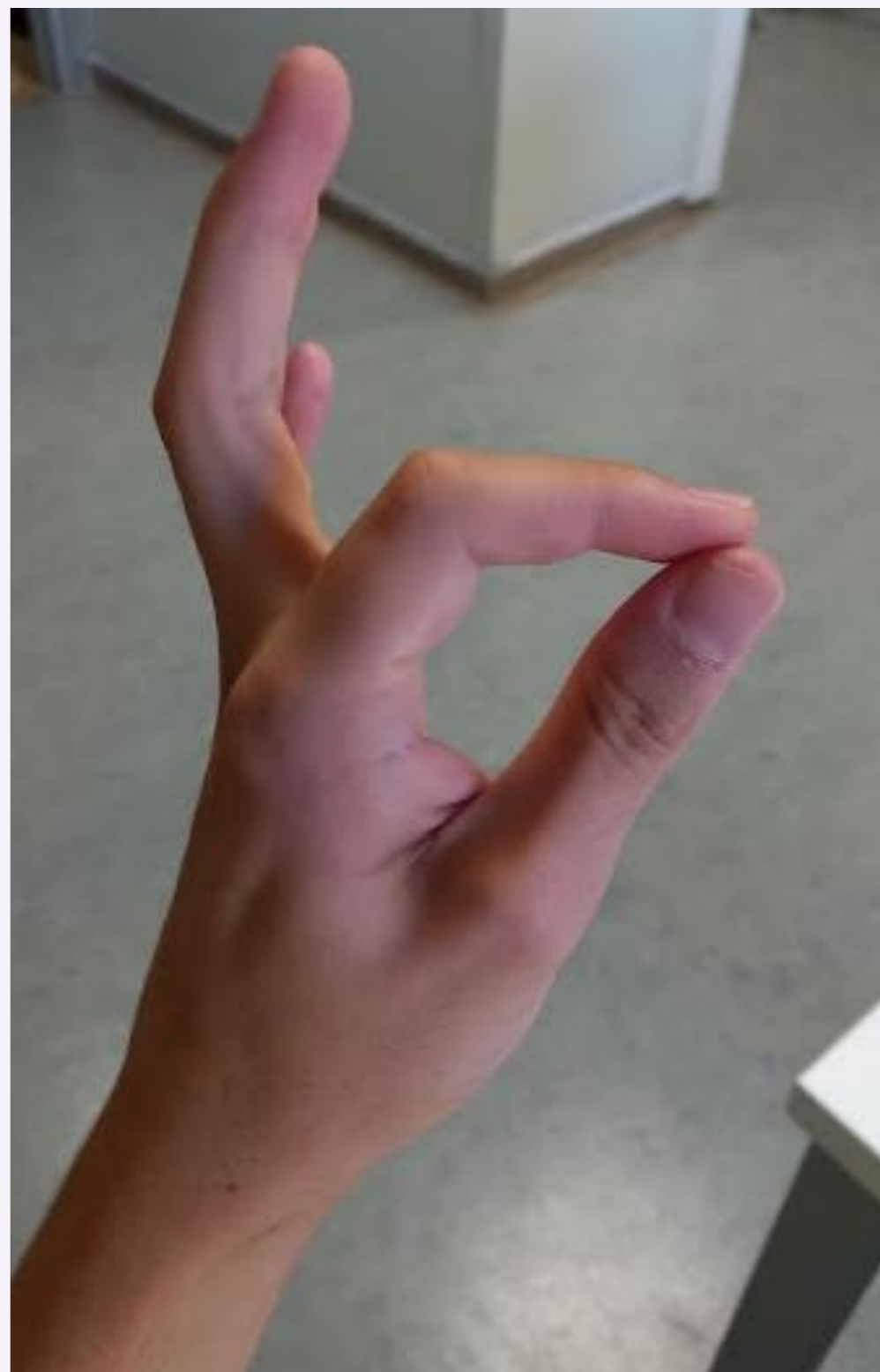
Fractura de hueso grande luxado con respecto al semilunar. Fractura de base de 2º, 3º y 4º metacarpianos. Fractura de cabeza de 2º metacarpiano.

Reducción cerrada bajo control del escopia con tracción y manipulación aplicando presión palmar dirigida dorsalmente y flexión y, posteriormente, una fijación percutánea escafo-grande y metacarpo-grande mediante agujas de Kirschner.



Al año post-IQ

No dolor residual.
No inestabilidad
Balance articular casi completo.



Un diagnóstico y una reducción quirúrgica precoz pueden reducir el porcentaje de complicaciones asociadas a las luxaciones del carpo y conducir a buenos resultados funcionales.