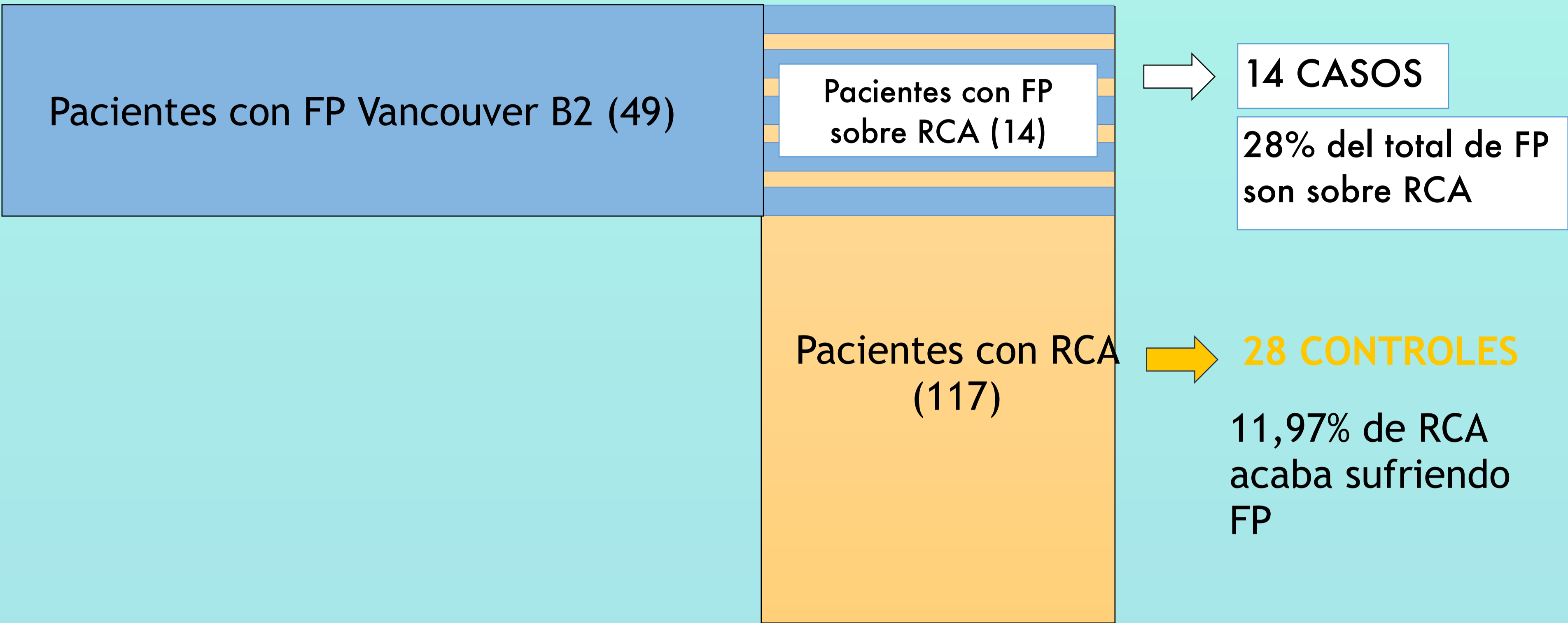


# RELACIÓN ENTRE LA OSTEOLISIS FEMORAL EN RECAMBIOS AISLADOS DE COTILO Y FRACTURAS PERIPROTÉSICAS VANCOUVER B2 POSTERIORES

Susana Donadeu Sánchez, Francisco Alberto Rodriguez Gonzalez, Alberto Francés Borrego, Sergio Llanos Sanz, Julio Otero Otero

Se realizó un estudio de casos y controles con apareamiento 2:1 según sexo y edad.

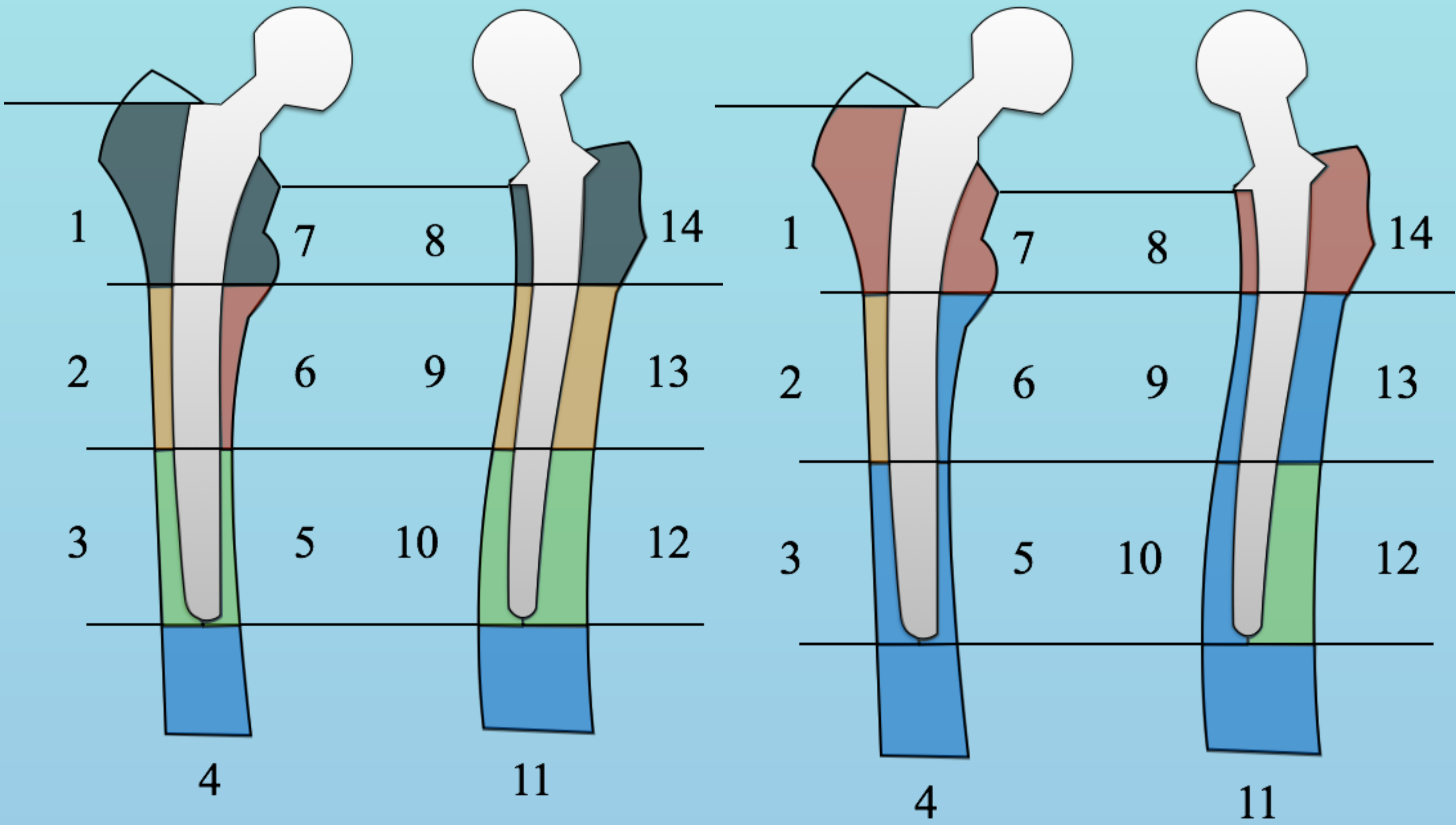
- Casos: FP con antecedente de RCA.
- Controles: cohorte de pacientes intervenidos de RCA sin FP.



Se analizó el patrón de OSTEOLISIS RADIOGRÁFICA FEMORAL según la clasificación de Gruen y Lee.

CASOS

CONTROLES



El color de la figura representa el porcentaje de pacientes que presentaron osteolisis radiográfica en esa área.

- 0-25%
- 25%-50%
- 50-75%
- 75%-100%
- 100%

## CONCLUSION

Se encontró un patrón de osteolisis predominante en las áreas 6 (p0,016) y 9 (p0.029) en pacientes con FP con antecedente de RCA con diferencia estadísticamente significativa.

El aumento del riesgo de FP obliga a un nuevo enfoque de tratamiento en la cirugía de recambio.

