

Tumoración inguinal como primera manifestación de un melanoma cutáneo estadio IV

Ester Rodríguez García, F.J. Margallo Remón, Ana Pérez Borque, María Mancho Sagüés

OBJETIVOS

Presentar el caso de un paciente afecto de melanoma cutáneo en estadio IV cuya primera manifestación de la enfermedad es una tumoración inguinal de crecimiento rápidamente agresivo.

MATERIAL Y MÉTODOS

- Paciente de 52 años, sin AP de interés, valorado en consulta por aparición de **tumoración inguinal** derecha de 3 meses de evolución, que presenta un crecimiento progresivo tras sufrir un traumatismo sobre dicha extremidad.
- No síndrome constitucional ni otra sintomatología concomitante.
- Se amplía estudio

RM:

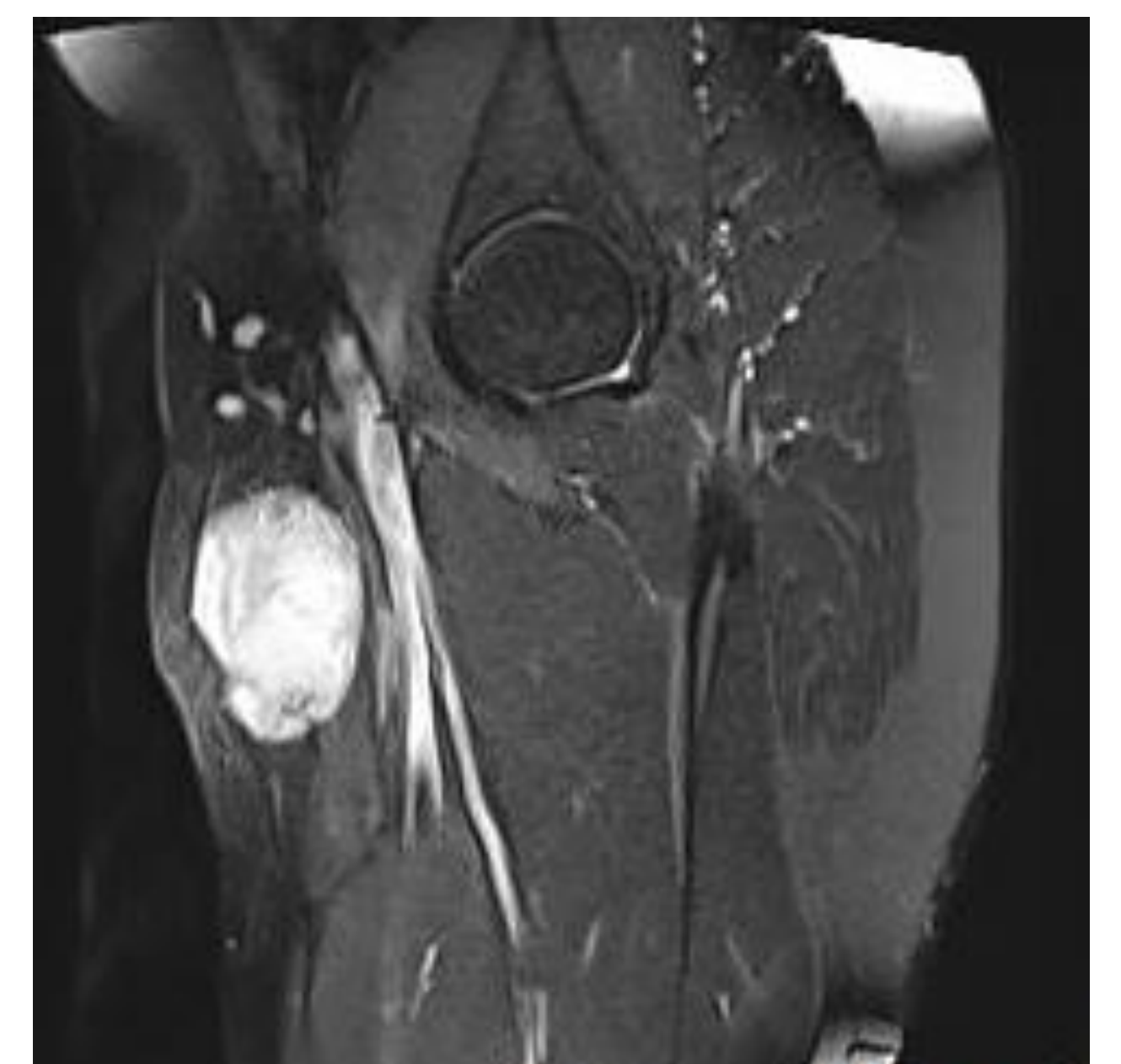
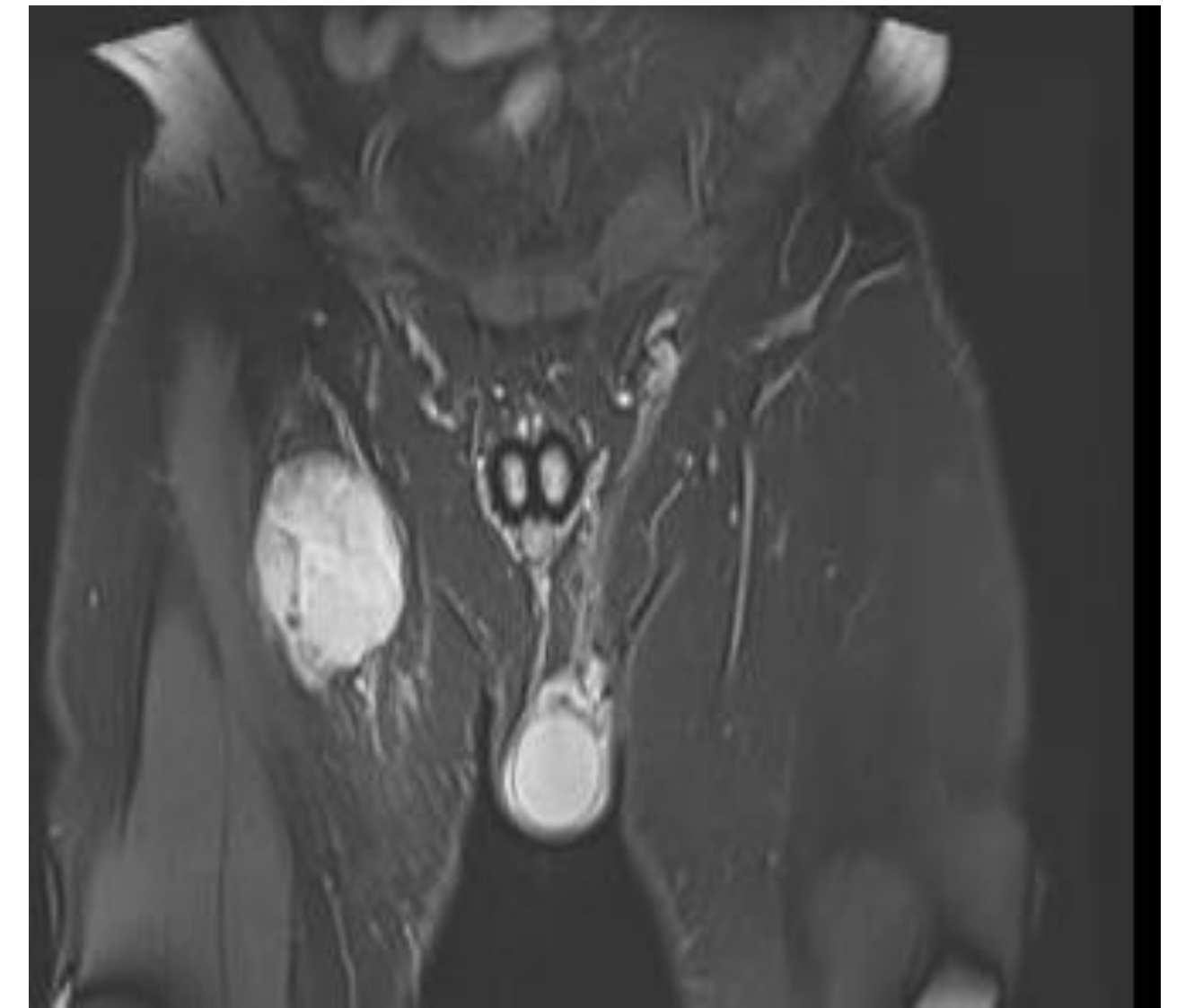
tumoración subcutánea de 44x54x68, de características malignas

Biopsia:

tumor fusocelular con áreas mixoides que presenta datos de agresividad

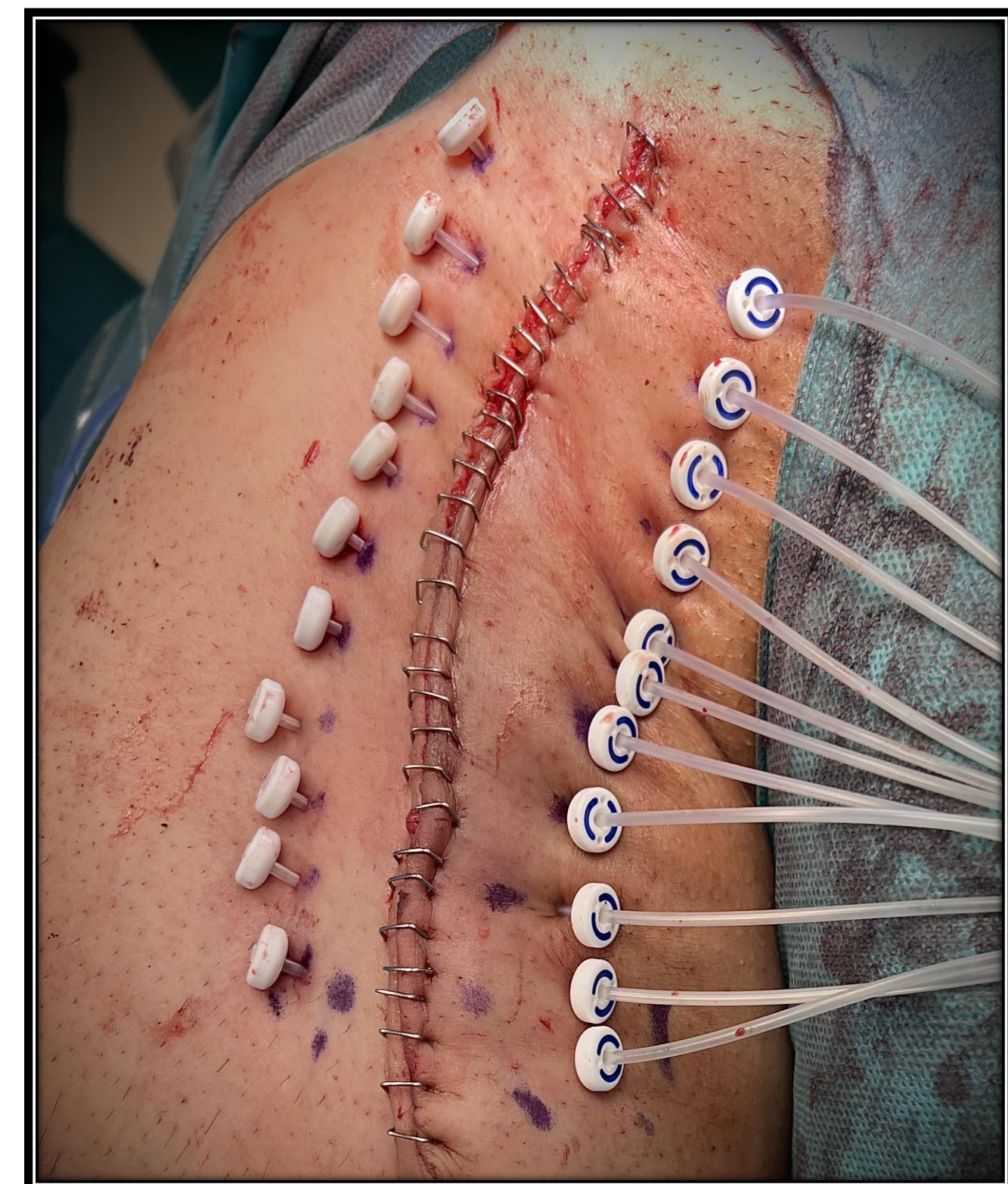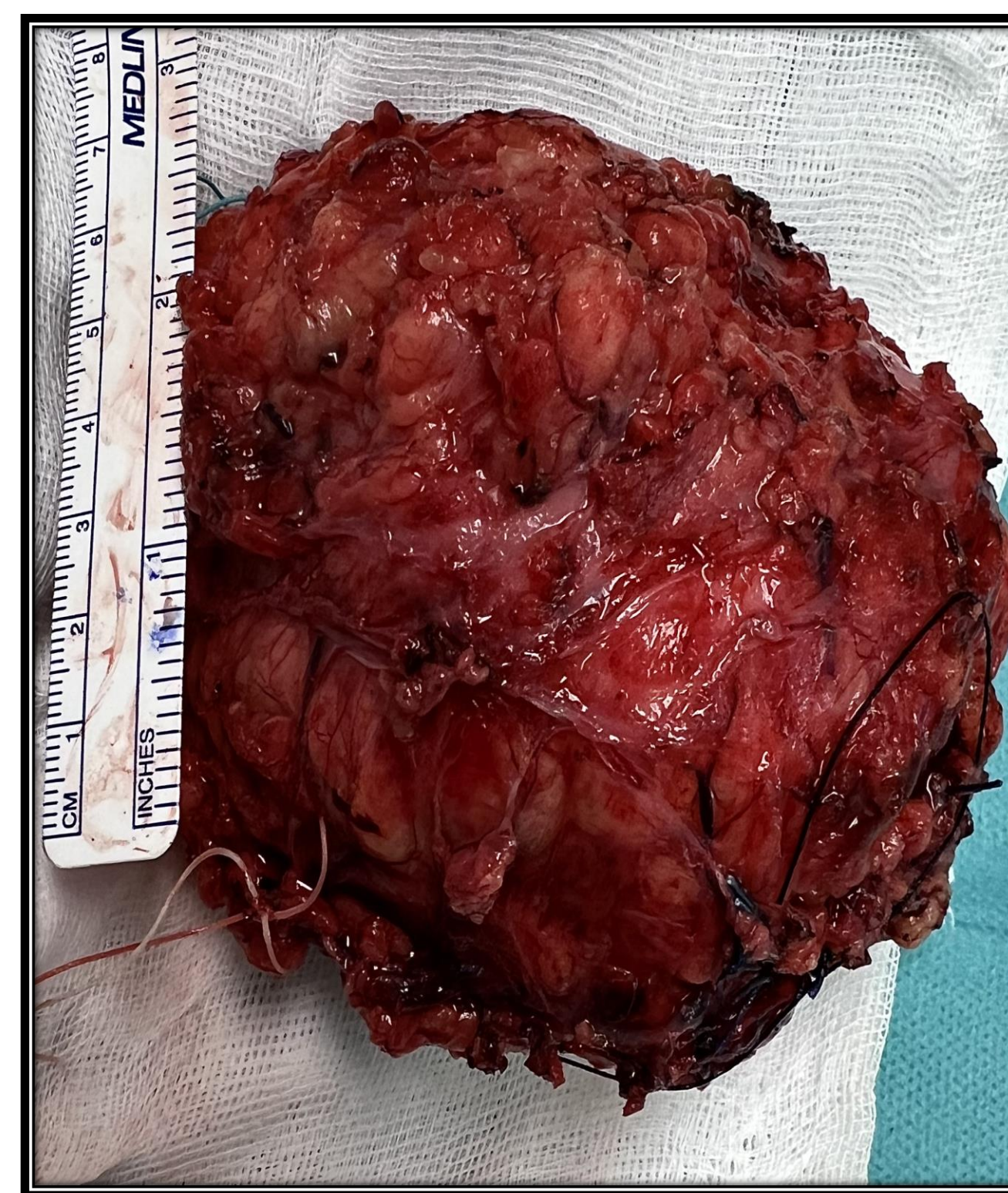PET-TC:

se hallan, además, metástasis pulmonares



RESULTADOS

- Se realiza exéresis quirúrgica de la **tumoración + colocación de tubos de braquiterapia intraoperatoria.**
- Tras la coordinación de los servicios de traumatología, oncología radioterápica, oncología médica y dermatología, el paciente es diagnosticado finalmente de **Melanoma cutáneo BRAF mutado, en estadio IV** y se pauta tratamiento adyuvante (braquiterapia sobre la región tumoral + inmunoterapia con Nivolumab.)



CONCLUSIONES

El melanoma maligno es una de las neoplasias más agresivas, presentando metástasis regionales y a distancia en el momento del diagnóstico hasta en un 10% de los pacientes. Una vez llegado este punto, es importante contar con un equipo multidisciplinar para abordar la enfermedad desde todas las perspectivas médico-quirúrgicas posibles, para intentar dar el mejor tratamiento individualizado al paciente. En nuestro caso, tras el tratamiento, el paciente se encuentra bien, es independiente para realizar sus ABVD y sigue controles clínico-radiológicos sin objetivarse avance de la enfermedad