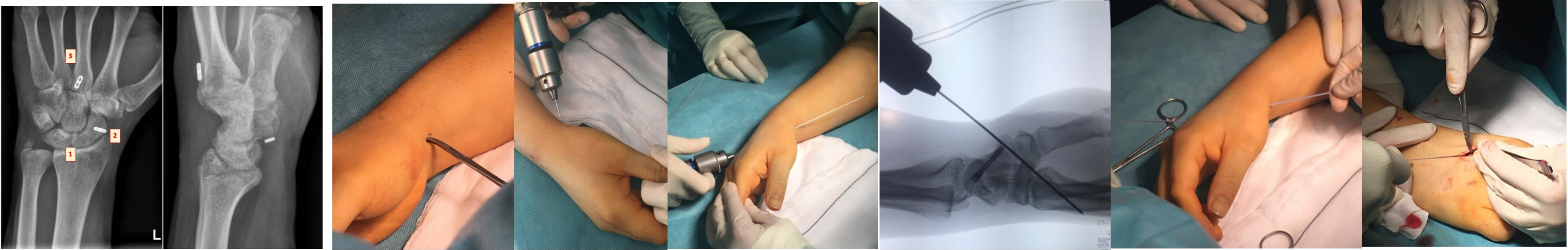

VENTAJAS DE LA TENODESIS ESCAFOMETACARPIANA TRAS LA REPARACIÓN DEL LIGAMENTO ESCAFOLUNAR



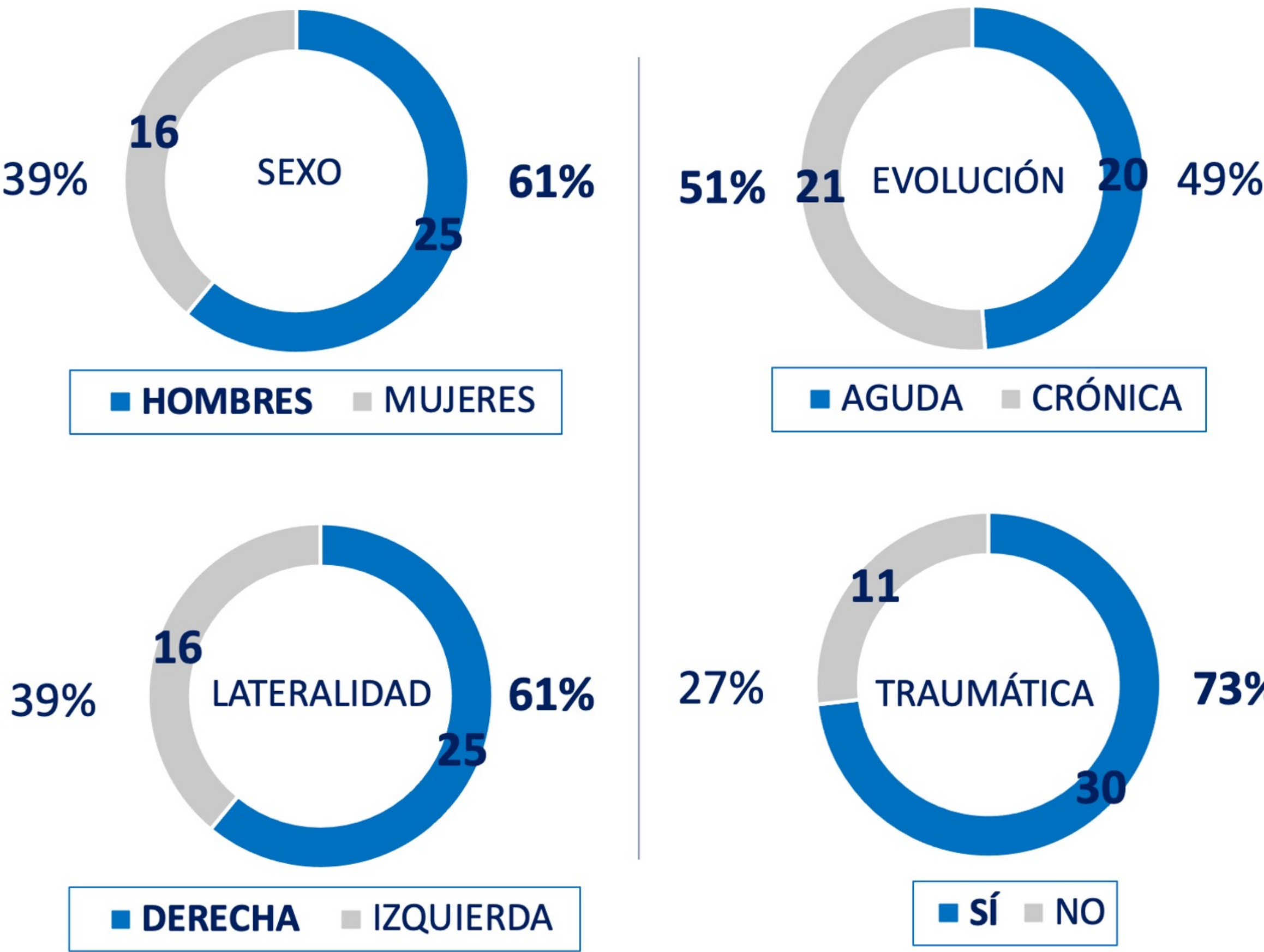Carmen Valverde Gestoso, Conrado Saiz Modol Laura Olías Ortiz Samuel Pajares Cabanillas Paúl Sierra García De Miguel
CLÍNICA UNIVERSIDAD DE NAVARRA



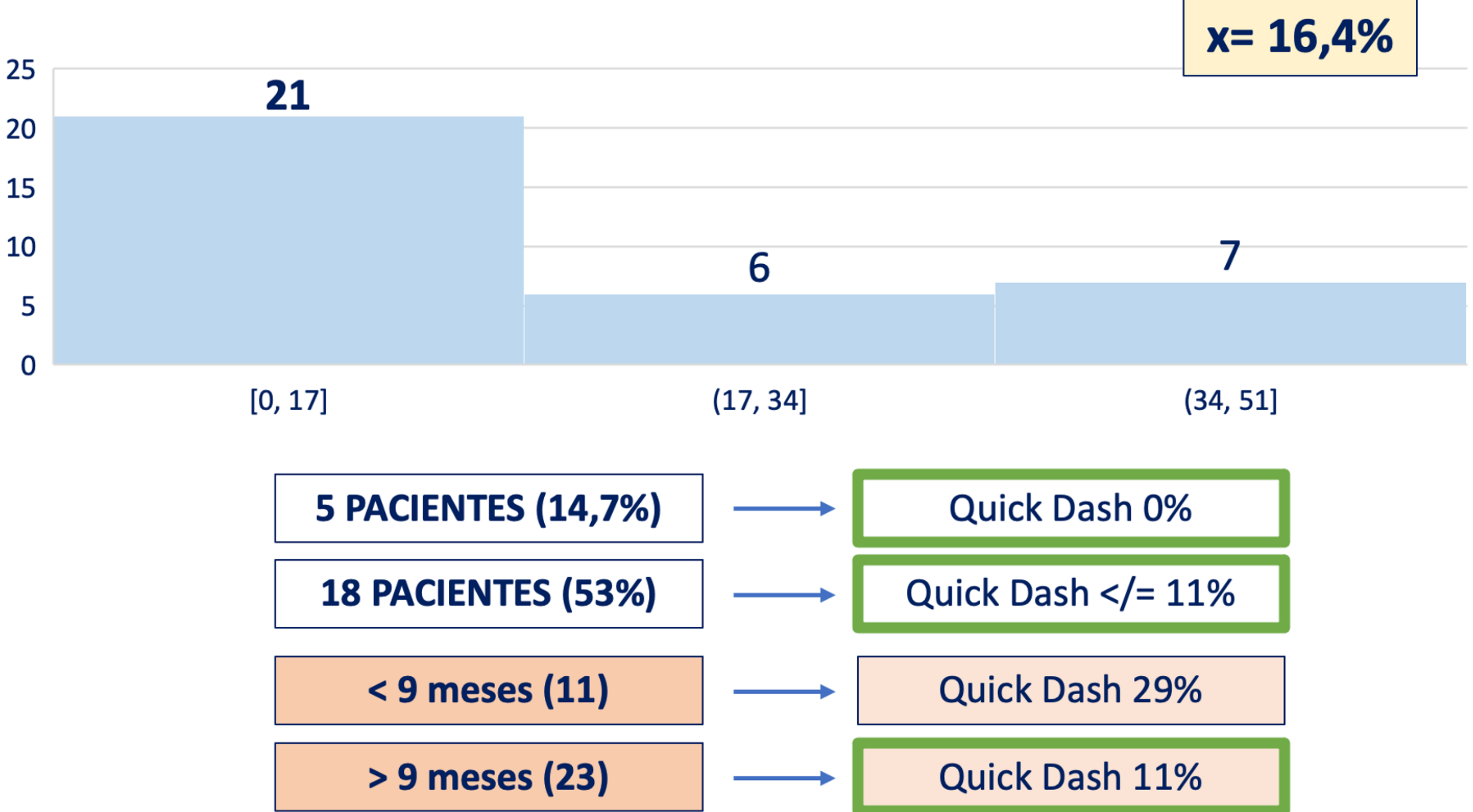
Tenodesis con sutura de alta resistencia con anclaje de doble botón cortical --> fijación interna con ESTABILIZACIÓN DINÁMICA que mantiene la altura y longitud del escafoides

RESULTADOS

n= 41 pacientes



QUICK DASH > 3 meses

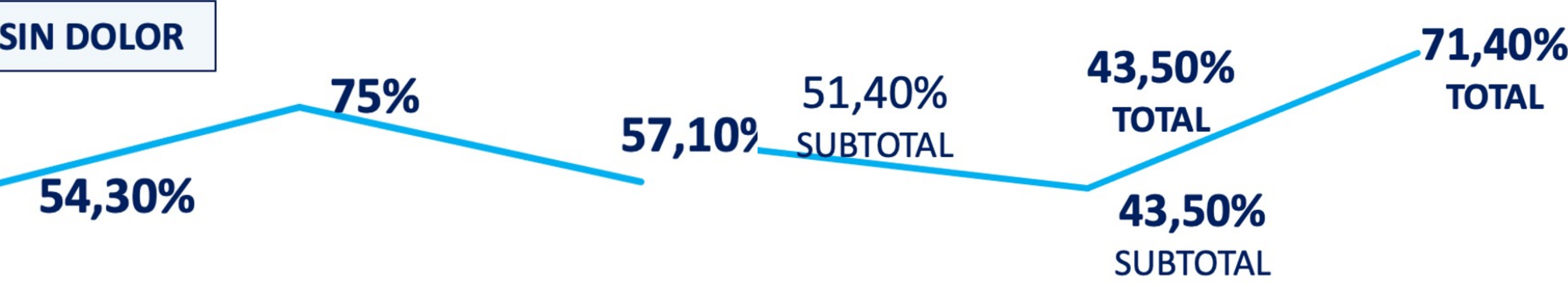

DOLOR

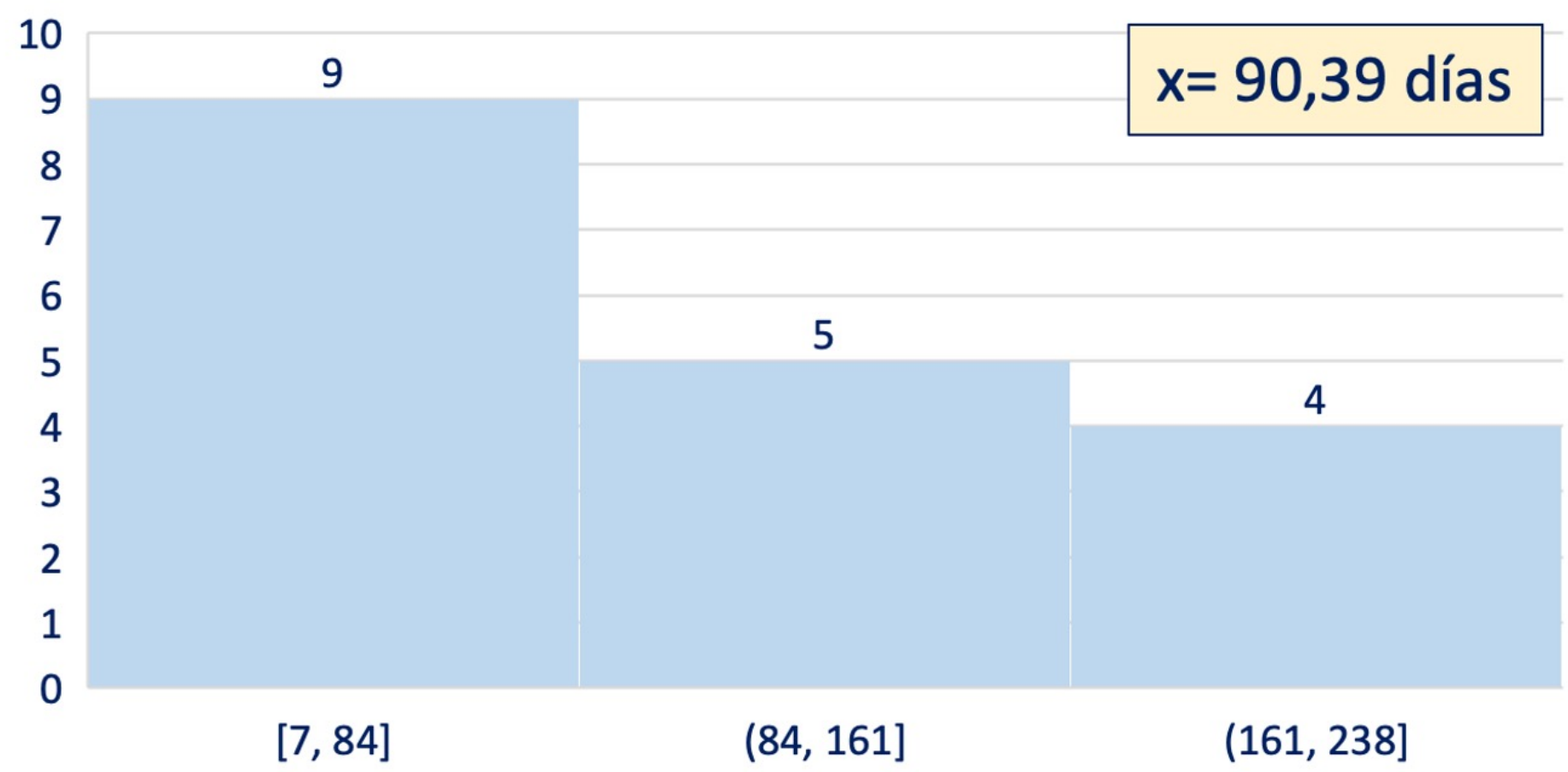
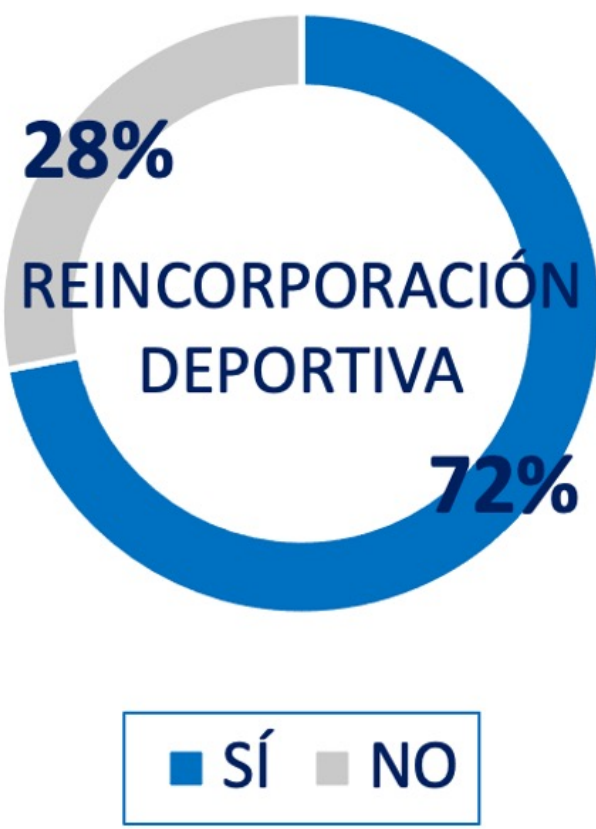
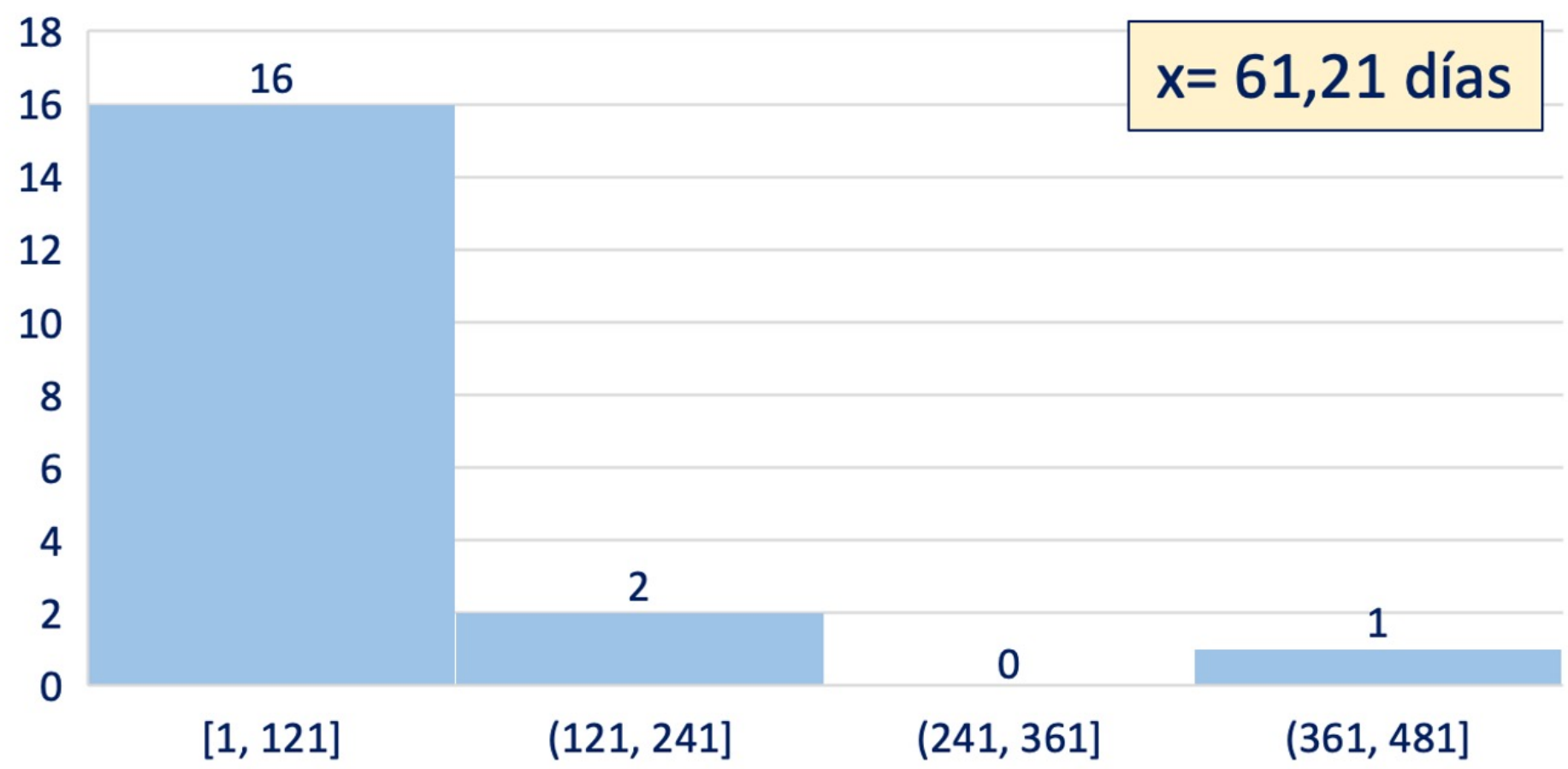
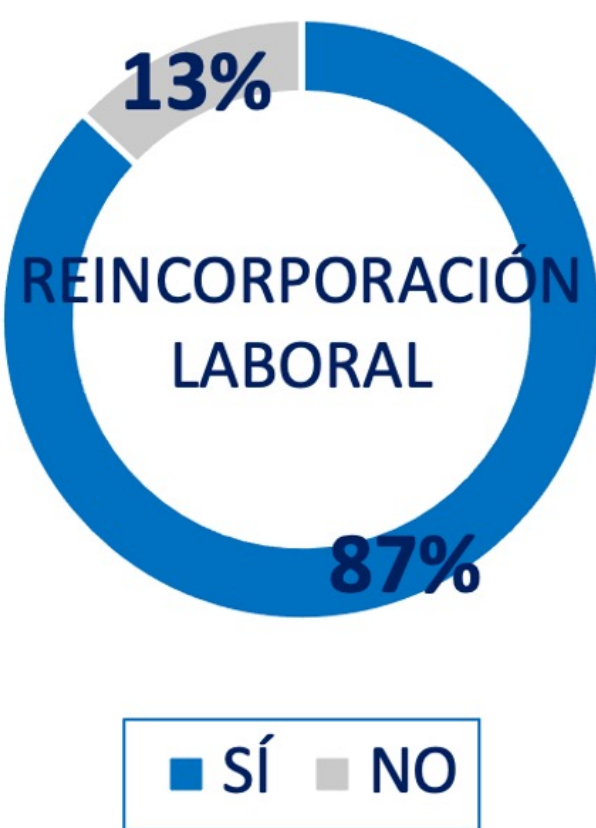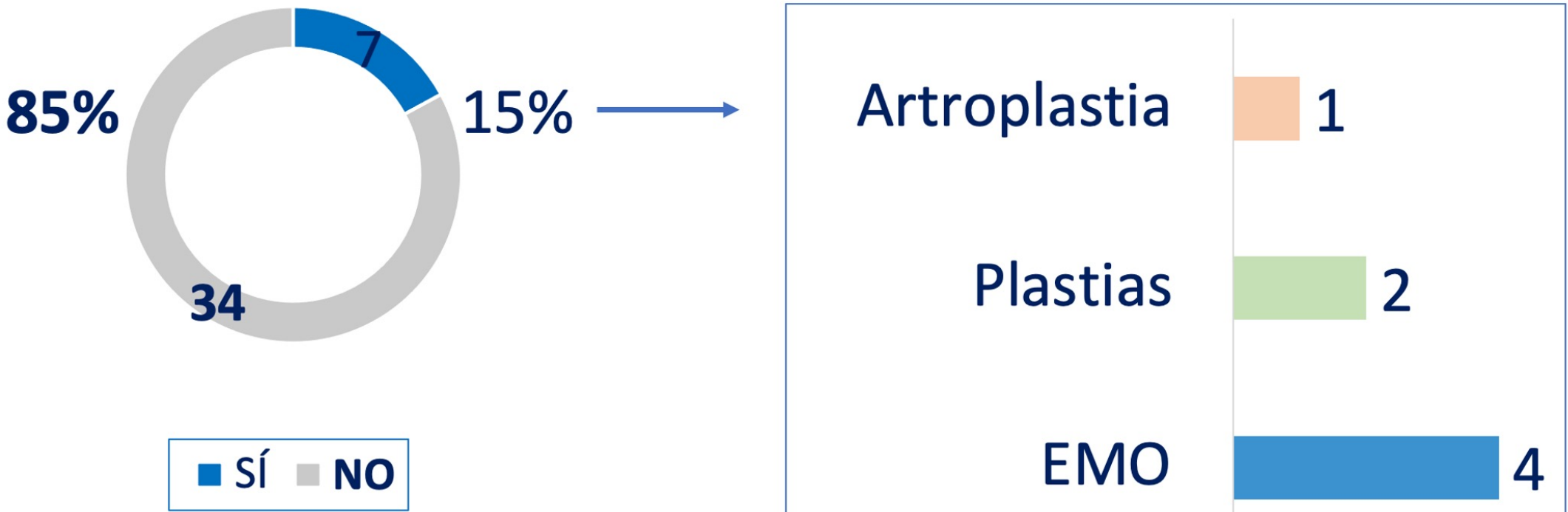
BALANCE ARTICULAR

3 meses	6 meses	12 meses
35 pacientes	32 pacientes	7 pacientes

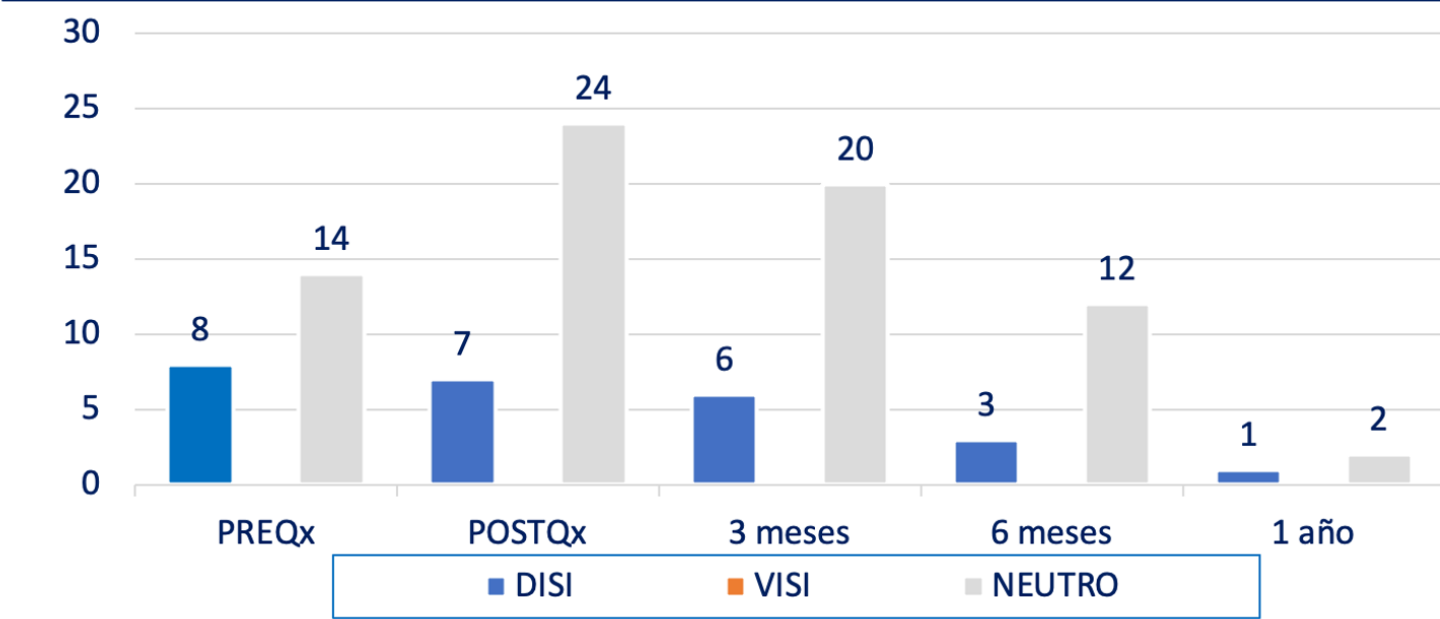
3 meses	6 meses	12 meses
35 pacientes	32 pacientes	7 pacientes



REINTERVENCIONES



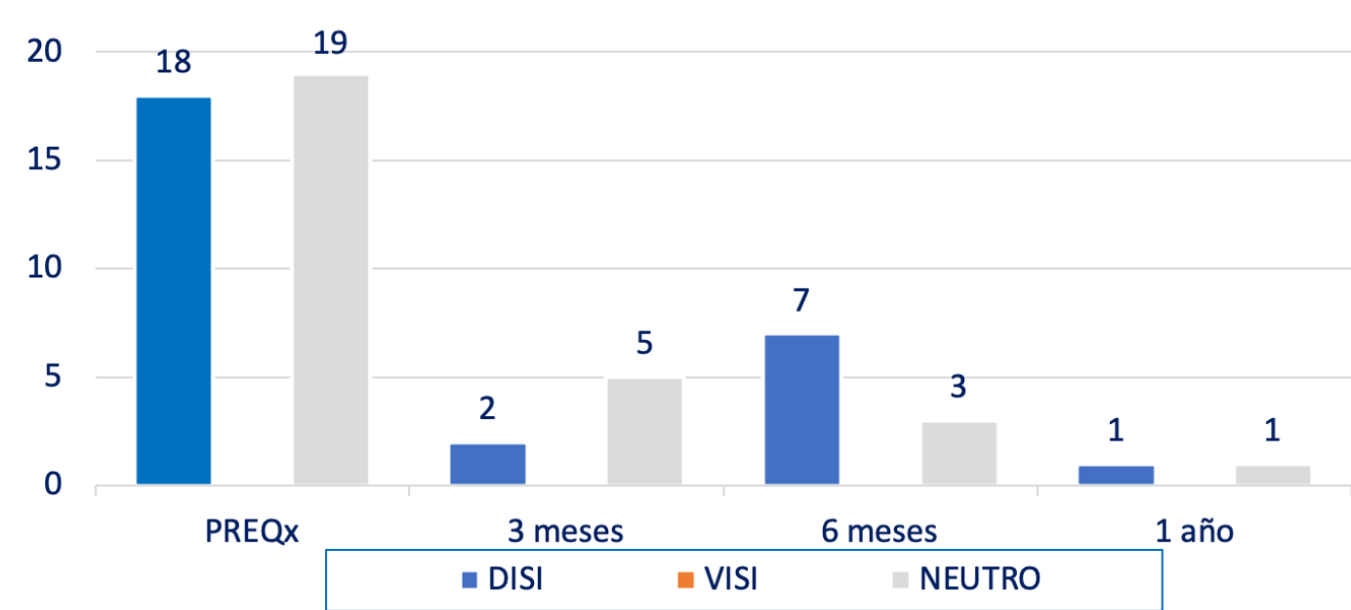
RADIOGRAFÍAS



ÍNDICE ALTURA CARPO

PRE Qx	POST Qx	3 meses	6 meses	12 meses
0,50	0,50	0,50	0,50	3 pacientes

RM



CAMBIOS INTENSIDAD SEÑAL SL

SINOVITIS RADIOESCAFOIDEA

TRASLACIÓN ESCAFOIDES

TENODESIS ESCAFOMETACARPIANA:

- Buena recuperación funcional con signos de estabilidad radiológica, a pesar de la movilización temprana
- Mejora la media de reincorporación a la actividad laboral y deportiva

