

Fractura de escafoides sobre mano intervenida mediante prótesis trapecio-metacarpiana

MARIA GARRALDA DEL VILLAR, DIEGO LATASA ABANCENS, JUAN APELLÁNIZ ANTÓN, DAVID RODRÍGUEZ PALOMO, MARIA MANCHO SAGÜÉS

HOSPITAL UNIVERSITARIO DE NAVARRA (HUN)

OBJETIVOS

Presentar el caso de una mujer de 56 años que presenta una fractura de escafoides tras caída sobre mano portadora de artroplastia prótesis trapecio metacarpiana sin presentar repercusión sobre la misma.

MATERIALES Y METODOLOGÍA

Mujer de 56 años intervenida hace 1 año de prótesis trapecio-metacarpiana izquierda antialérgica que tras caída accidental presenta una fractura de escafoides en tercio medio no desplazada.

Tras inmovilización con yeso cerrado un total de 12 semanas y rehabilitación posterior, la paciente continua con dolor y chasquidos con la movilización. Dada la clínica de la paciente y, a pesar de no objetivarse pseudoartrosis radiográfica, se solicita TAC donde se describe: fractura oblicua de tercio proximal del escafoides, desplazada (desplazamiento volar del fragmento distal), con signos de consolidación viciosa. Se intenta tratamiento conservador mediante infiltración y rehabilitación sin mejoría duradera.

Finalmente, se decide artroscopia exploratoria 9 meses después del traumatismo puesto que la paciente presentaba clínica de dolor y limitación funcional para las actividades cotidianas y laborales.

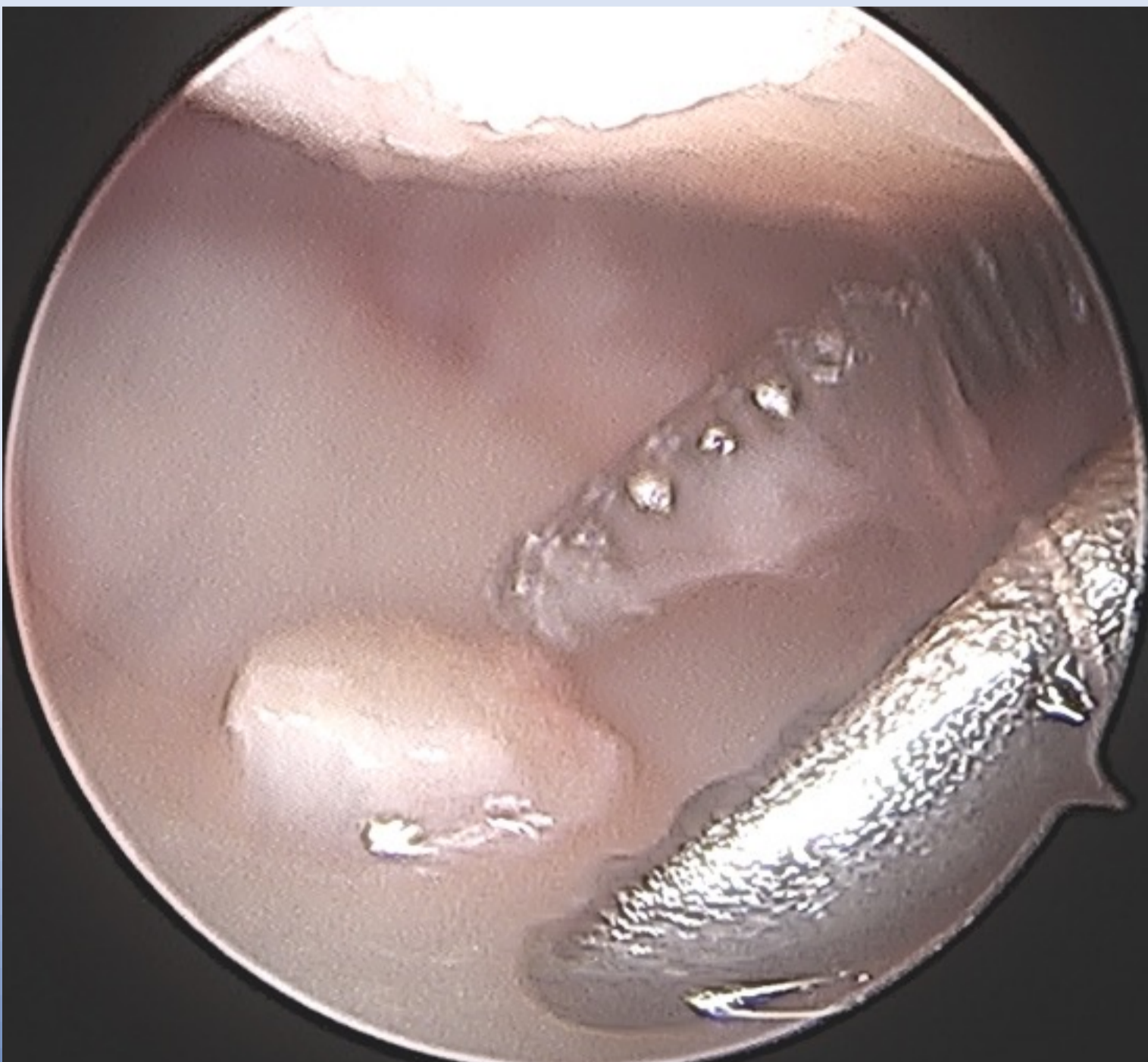
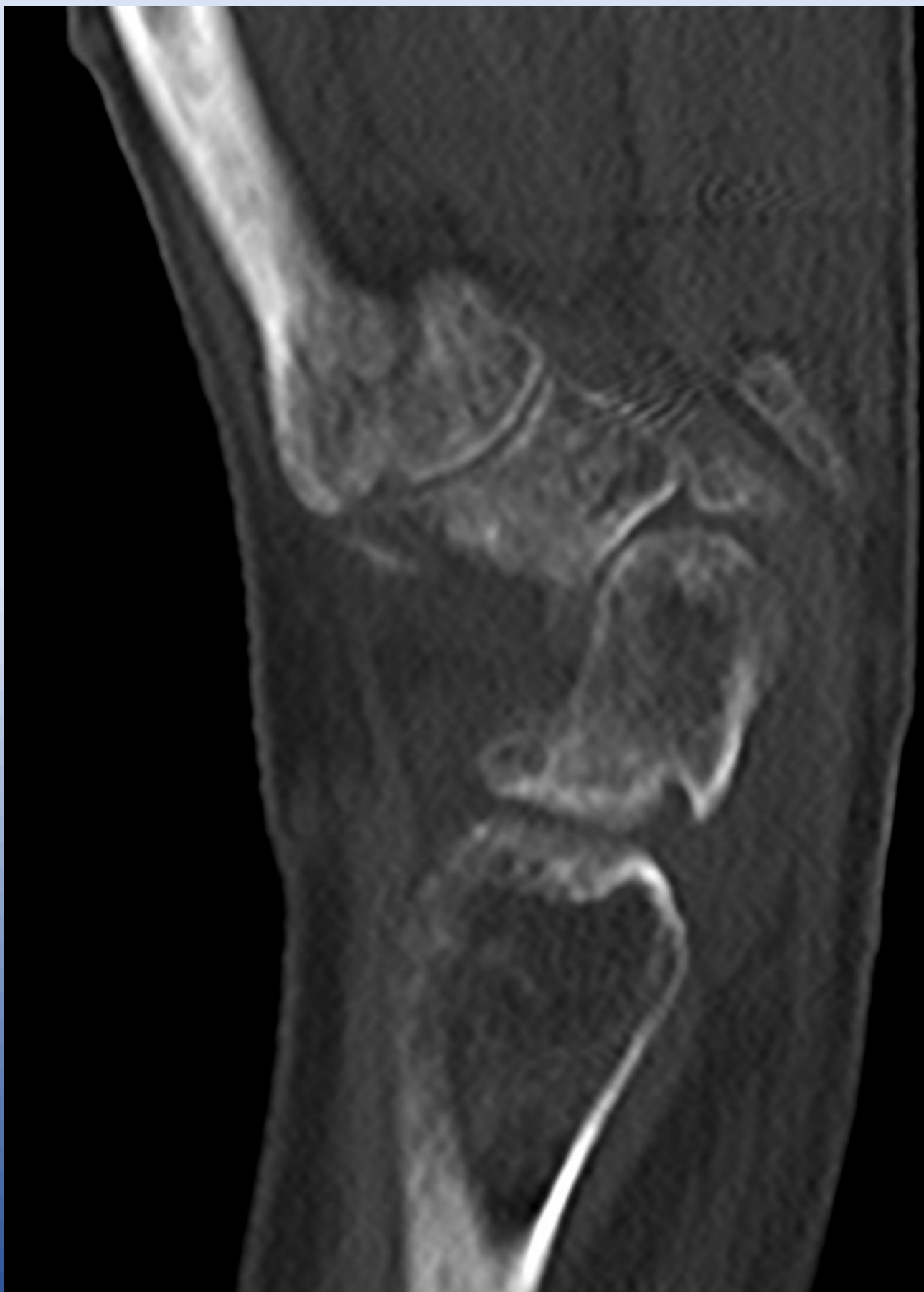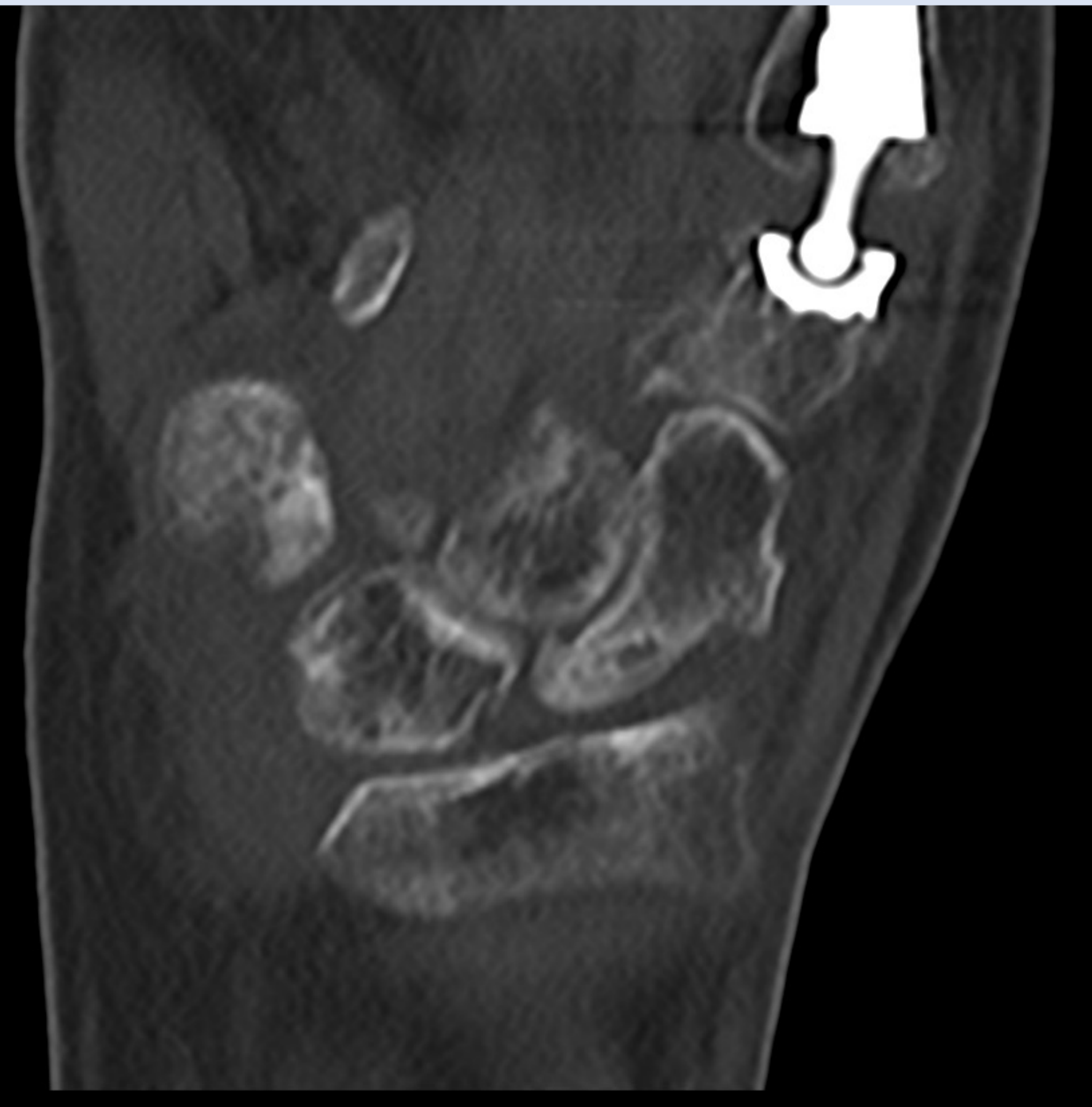
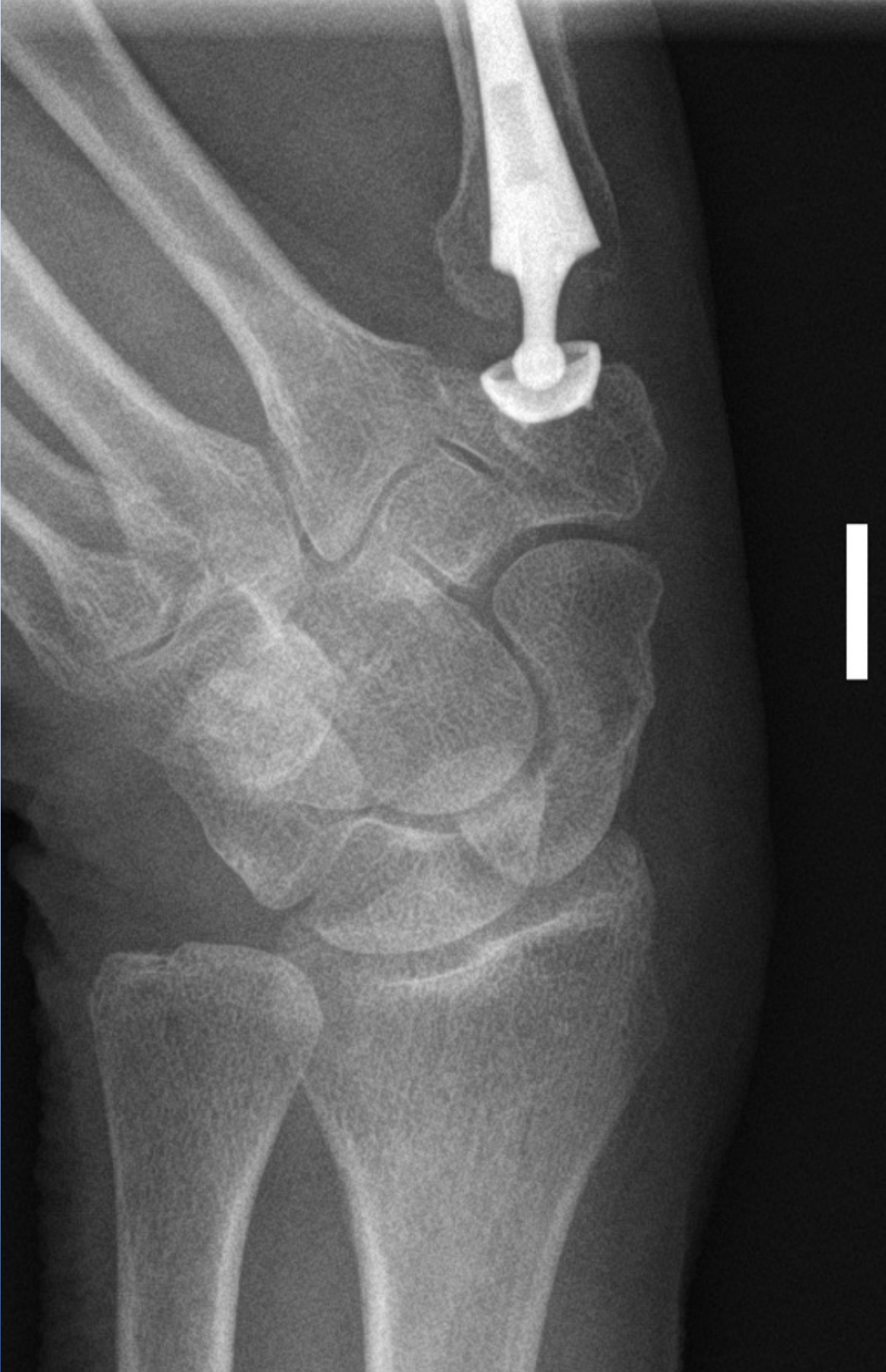Artroscópicamente se objetiva sinovitis alrededor de la región radio-escafo-semilunar y mínimo escalón articular radio-carpiano (<2mm). Se realiza sinovectomia y regularización del escalón articular radio-carpiano.

RESULTADOS

Aproximadamente 3 meses después de la revisión artroscópica de muñeca, la paciente se encuentra completamente asintomática. A la exploración presenta desviaciones cubitales y radiales completas, flexión completa y extensión de -15°, sin dolor. Sin limitación para actividad laboral ni de ocio por lo que es dada de alta.

CONCLUSIONES

Ante consolidaciones viciosas mínimas de escafoides que resulten sintomáticas la artroscopia de muñeca para sinovectomia y regularización de callo de fractura puede ser una buena alternativa en pacientes con sintomatología persistente



Fractura de escafoides traumática

TAC donde se fractura oblicua de tercio proximal desplazada

Regularización articular