

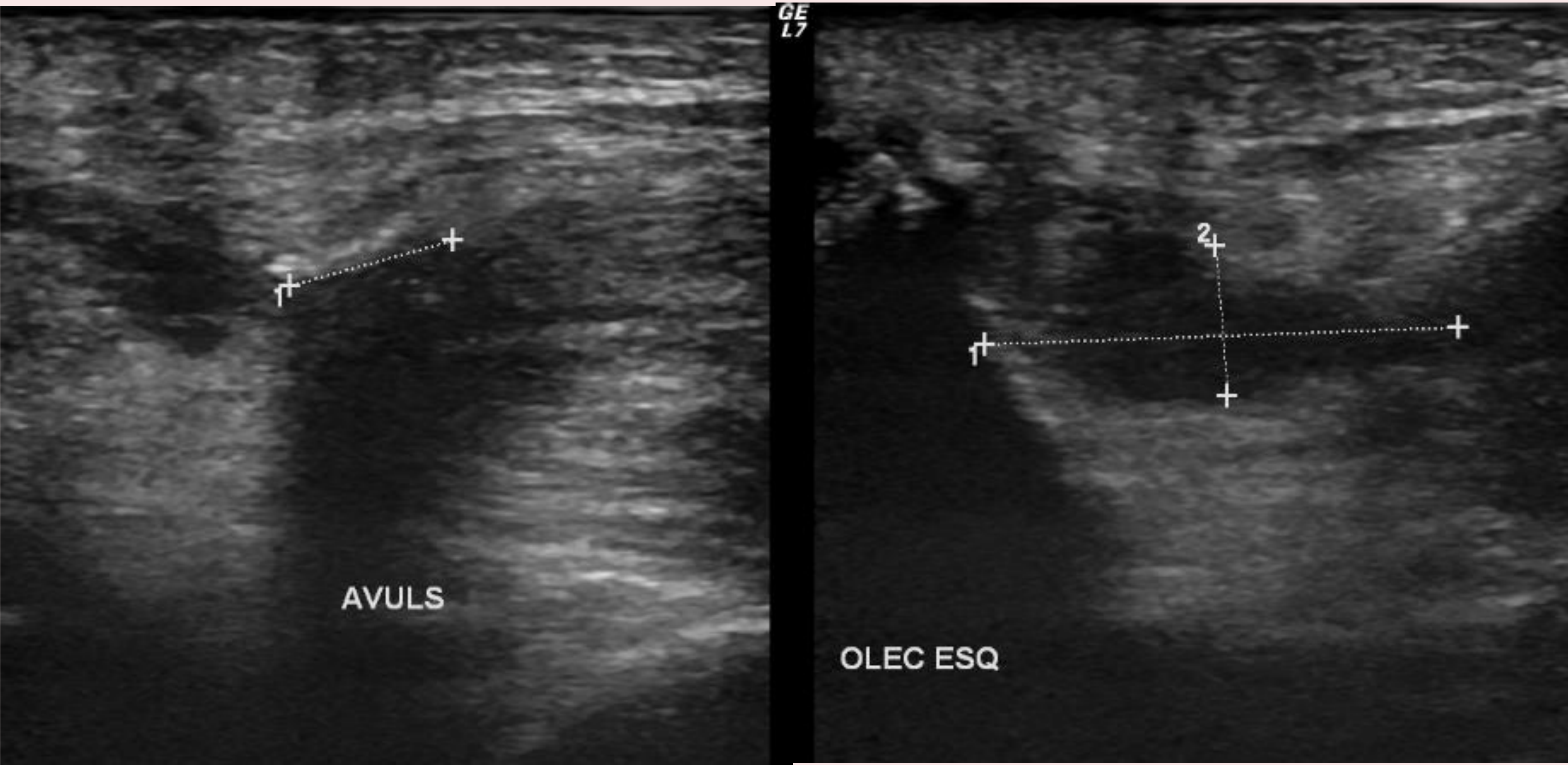
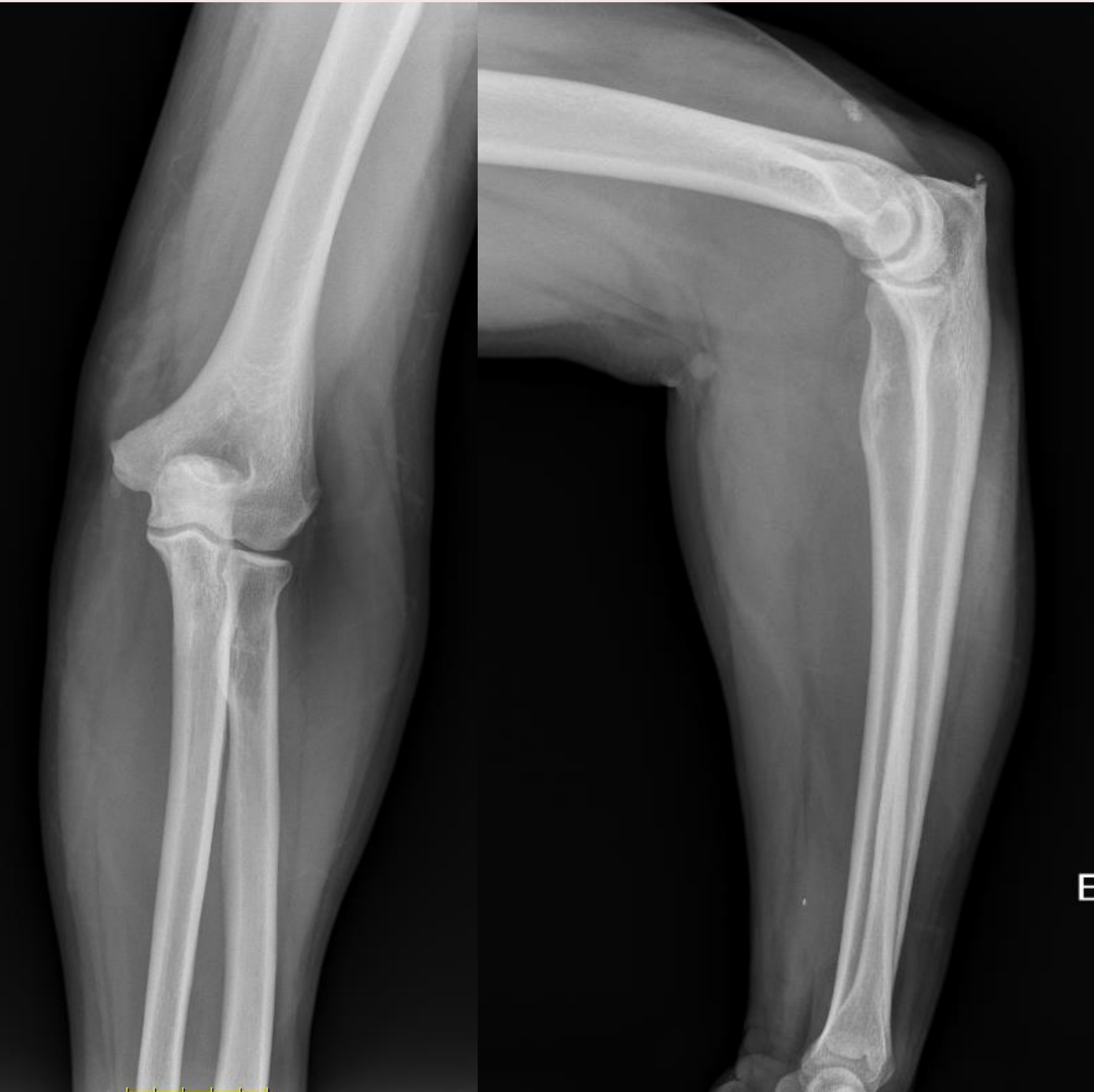
# Rotura de tríceps desde el diagnóstico hasta el tratamiento: caso clínico y revisión de la literatura



Raquel Lima Cunha, Herculano Nascimento, Tiago Pinheiro Torres, Eduardo Ferreira, António Miranda  
Departamento de Ortopedia y Traumatología, Centro Hospitalar Entre o Douro e Vouga

La rotura del tendón distal del tríceps es una entidad muy poco frecuente, que representa menos del 1% de todas las lesiones tendinosas de las extremidades superiores, y que puede dar lugar a malos resultados si se diagnostica erróneamente o se trata de forma inadecuada. La rotura aguda del tendón distal del tríceps suele pasar desapercibida debido a la inflamación y el dolor asociados a la fractura. El diagnóstico precoz preciso es importante porque la reparación primaria del tendón es posible hasta 3 semanas después de la lesión. Este caso ilustra la importancia de un diagnóstico precoz y preciso de la rotura del tríceps mediante un examen clínico y radiológico con un tratamiento adecuado.

Varón de 53 años que acude a urgencias por dolor localizado en codo izquierdo tras traumatismo directo. La exploración física reveló dolor a la palpación insercional del tríceps, edema y equimosis exuberante, brecha palpable y ausencia de extensión del antebrazo. La radiografía mostró entesopatía/calcificación del tríceps. La ecografía mostró una desinserción completa del tríceps, a 23 mm de la superficie del olécranon y con una estructura ecogénica de unos 8 mm correspondiente a un fragmento entesopático avulsivo de la inserción en la superficie del olécranon. El paciente fue inmovilizado con gerdy y posteriormente sometido a reinserción del tríceps con túneles transóseos. El paciente permaneció inmovilizado con una órtesis funcional durante 6 semanas, y la exploración física reveló una extensión prácticamente completa y una flexión completa.



A los 3 meses del postoperatorio la paciente se encontraba asintomática, reincorporándose al trabajo, al deporte y a la vida diaria sin ninguna limitación.

La rotura distal del tendón del tríceps es una afección poco frecuente en ortopedia. Es la menos frecuente de todas las lesiones tendinosas. Este caso es un recordatorio de esta rara patología y de la importancia de un diagnóstico y tratamiento oportunos.

